

اثر پماد عصاره برگ گیاه مورد، بر روند ترمیم زخم در رت‌های نژاد ویستار

محمد نبیونی^{۱*}، مهناز آذرنیا^۲، سید رحمت اله موسوی^۳، طیبه رضانی^۴

۱. دانشیار زیست‌شناسی سلولی تکوینی، گروه زیست‌شناسی سلولی و مولکولی، دانشکده علوم زیستی، دانشگاه خوارزمی، تهران، ایران.
۲. استاد تکوین جانوری، گروه زیست‌شناسی جانوری، دانشکده علوم زیستی، دانشگاه خوارزمی، تهران، ایران. (استاد تکوین جانوری، گروه زیست‌شناسی، دانشکده علوم، دانشگاه آزاد اسلامی واحد شمال، تهران، ایران.)
۳. کارشناسی ارشد زیست‌شناسی تکوینی جانوری، گروه زیست‌شناسی، دانشکده علوم، دانشگاه آزاد اسلامی واحد شمال، تهران، ایران.
۴. دانشجوی دکتری تکوین جانوری، گروه علوم جانوری، دانشکده علوم زیستی، دانشگاه خوارزمی، تهران، ایران.

تاریخ دریافت: ۹۱/۱۱/۱۸ تاریخ پذیرش: ۹۲/۱۲/۰۷

چکیده

مقدمه: بهبود زخم، عبارت از ترمیم پوست بعد از جراحت است. مورد، گیاهی با خواص ضدباکتریایی و ضدالتهابی می باشد. در این مطالعه اثرات پماد عصاره متانولی برگ گیاه مورد در روند التیام زخم در رت‌های نژاد ویستار مورد بررسی قرار گرفت.

مواد و روش‌ها: جهت انجام پژوهش تجربی حاضر پماد ۱۰ درصد عصاره میرتوس کامونیس در روغن پارافین آماده گردید. زخم‌ها در ضخامت کامل پوست در منطقه پشتی رت‌های گروه‌های کنترل، شم و تجربی ایجاد گردیدند سپس زخم‌ها با پماد آماده شده برگ گیاه مورد، یک بار در روز تیمار شدند. در نهایت متوسط ضخامت پوست، تعداد فولیکول مو، قطر کلاژن و تعداد رگ‌های خونی مورد بررسی قرار گرفت. نتایج با استفاده از آزمون آنوای یک طرفه و با کمک نرم افزار SPSS نسخه ۱۱ مورد تحلیل قرار گرفت.

یافته‌ها: نتایج حاصله نشان داد که تیمار زخم با این پماد در گروه تجربی منجر به افزایش معنی داری در درصد بهبود زخم، افزایش تعداد فولیکول‌های مو و تعداد رگ‌های خونی گردید. همچنین در افزایش ضخامت پوست و قطر کلاژن رسوب گذاری شده نیز تفاوت معنی داری مشاهده شد. این نتایج دلیلی بر تسریع روند بهبود زخم در نمونه‌های تحت تیمار بود.

نتیجه‌گیری: با توجه به نتایج حاصل از این پژوهش، این پماد ممکن است در تسریع انتقال از مرحله التهابی به مرحله هیپرپلازی فیبروبلاست به دلیل افزایش سنتز کلاژن و عروق خونی در این مرحله موثر باشد.

کلیدواژه‌ها: ترمیم زخم، رت نژاد ویستار، گیاه مورد.

*نویسنده مسئول: E.mail: Nabiuini@khu.ac.ir

مقدمه

طب گیاهی یکی از رایج‌ترین روش‌های درمانی در پزشکی سنتی است. همچنین امروزه بسیاری از داروهای مدرن پزشکی، از منابع طبیعی استخراج می‌گردند که بسیاری از آن‌ها ریشه در طب باستانی دارند. امروزه به دلیل مشکلاتی که استفاده از طب مدرن به دنبال دارد، گرایش زیادی برای جایگزین کردن آن با طب سنتی و منابع طبیعی وجود دارد (۱، ۲). گمان می‌رود که بسیاری از گیاهان دارویی برای درمان زخم‌ها مفید باشند (۳). از جمله این گیاهان، که در طب باستانی بسیار مورد توجه بوده است، گیاه مورد می-باشد. گیاه مورد^۱ نوعی گیاه بوته‌ای و یا درختچه‌ای همیشه سبز است. برگ‌های این گیاه ترکیبی آروماتیک با بویی نیروبخش از خود ساطع می‌کند که یادآور بوی اکالیپتوس می‌باشد (۴). برگ‌ها مزه بسیار تلخ و ناخوشایندی دارند. گیاه مورد با فراوانی بالا از شمال غرب تا مدیترانه شرقی می‌روید. گیاه مورد به دلیل استخراج روغن از برگ و میوه آن از اهمیت اقتصادی بالایی نیز برخوردار است. در طب سنتی میوه این گیاه برای درمان برخی بیماری‌های عفونی از جمله اسهال به کار می‌رود (۵). همچنین برگ گیاه مورد به عنوان ضد عفونی‌کننده و ضد التهاب مصرف دارویی دارد. گزارش‌هایی مبنی بر اثر بسیاری از اعضای این خانواده بر کاهش قند خون نیز وجود دارد (۶ و ۷). التیام زخم عبارت است از حصول مجدد تمامیت فیزیکی ساختارهای آسیب‌دیده، و شامل تعاملات پیچیده بین سلول‌ها و فاکتورهای متنوع می‌باشد (۸). ترمیم زخم، مکانیسمی هموستاتیک برای بازگشت تعادل فیزیولوژیک است. این روند در برگیرنده مجموعه‌ای از وقایع، شامل پاسخ التهابی، تولید مجدد اپیدرم، جمع‌شدن زخم و در انتها شکل‌گیری بافت هم‌بند است (۹). درمان زخم و مراقبت از آن جهت افزایش سرعت بهبود و همچنین جلوگیری از مزمن شدن و عفونت آن همواره مد نظر انسان بوده است ولی به‌رغم تلاش‌های گسترده در این زمینه، کنترل زخم هنوز به حد مطلوب نرسیده است (۱۰-۱۲). امروزه کاهش

عوارض ترمیم زخم و افزایش سرعت بهبود آن، نظر محققان زیادی را به خود جلب کرده است. در این میان داروهای ارزان‌قیمت - که در دسترس باشند - به‌خصوص فرآورده‌های گیاهی مانند مورد با اقبال عمومی بیشتری مواجه شده‌اند.

بنابراین در این مطالعه تأثیر این گیاه دارویی بر روند ترمیم زخم در موش‌های رت نژاد ویستار به صورت استعمال خارجی و پماد، به دلایل زیر مورد ارزیابی قرار گرفت. الف- گرایش به استفاده از داروهای گیاهی جهت درمان بیماری‌های مختلف از جمله زخم و نیاز به موادی با تأثیرگذاری بیشتر از یک‌سو و خواص و اثرات ضد میکروبی گیاه دارویی مورد از سوی دیگر، ب- توجه به این مطلب که تاکنون اثرات پماد گیاه مورد بر روند ترمیم زخم مورد ارزیابی قرار نگرفته است.

مواد و روش‌ها

تحقیق حاضر از نوع مطالعات تجربی بوده و برای انجام آن کارهای زیر انجام شده است:

جمع‌آوری نمونه‌ها: برگ‌های مورد تازه از گیاه یک‌ساله از مناطق بین هرزویل و منجیل جمع‌آوری و در هرباریوم دانشگاه خوارزمی تهران شناسایی گردید.

آماده‌سازی عصاره: برگ گیاه مورد در دمای اتاق و در جریان هوا، دور از نور خورشید (به مدت ۱۰ روز) خشک و پودر شد. ۱۰۰ گرم از پودر برگ در ۱۰۰۰ میلی‌لیتر متانول ۷۰٪ در دمای ۴ درجه به مدت ۴۸ ساعت قرار گرفت. سپس عصاره‌ها با کاغذ صافی واتمن شماره ۱ فیلتر شدند، در دمای ۴۰ درجه خشک شدند و در دمای ۴ درجه نگهداری گردیدند (۱۳).

آماده‌سازی پماد: پماد (w/v) ۱۰٪ گیاه مورد از مخلوط-کردن عصاره ژلی برگ گیاه مورد و روغن پارافین ساخته شد.

حیوانات آزمایشگاهی: رت‌های نر نژاد ویستار با محدوده وزنی ۱۸۰ تا ۲۲۰ گرم، که در شرایط استاندارد ۱۲ ساعت نور و ۱۲ ساعت تاریکی و دمای 22 ± 2 نگهداری گردیده بودند، در این آزمایش مورد استفاده قرار گرفتند. حیوانات،

^۱ Myrtus communis (Myrtaceae)

مقاطع تهیه شده با رنگ آمیزی هماتوکسیلین - ائوزین رنگ شدند و از نظر مقدار تشکیل فولیکول مو و میزان آنژیوژنز ضخامت پوست ترمیم شده مورد بررسی قرار گرفتند.

سنجش میزان کلاژن: برای سنجش میزان سنتز کلاژن، قطر الیاف کلاژن رسوب گذاری شده در مقایسه با گروه شم و کنترل برش ها با رنگ آمیزی اختصاصی برای الیاف کلاژن (ماسون تری کروم) رنگ شدند. قطر الیاف کلاژن رسوب گذاری شده با استفاده از گراتیکول در نمونه های تیمار و کنترل اندازه گیری شد (۱۵).

نتایج به وسیله نرم افزار SPSS ۱۱ با استفاده از آنالیز واریانس یک طرفه و آزمون دانکن مورد بررسی قرار گرفت و نمودارها با استفاده از نرم افزار اکسل ترسیم گردید.

یافته ها

نتایج حاصل از بررسی درصد بهبودی زخم در بافت پوست رت های گروه کنترل، شم و تیمار شده با عصاره گیاه مورد: در یافته های حاصل از این قسمت، افزایش معناداری در میزان بهبودی زخم های پوستی رت های گروه تیمار با عصاره گیاه مورد در مقایسه با گروه های کنترل و شم مشاهده گردید. با توجه به اثرات ترمیم کنندگی روغن پارافین، میزان بهبود زخم ها در گروه شم نیز نسبت به گروه کنترل معنادار بود ولی سطح معنی داری بین گروه کنترل و تیمار بسیار بیشتر بود. در گروه تیمار بسته شدن کامل زخم حدود روز دهم و بهبود کامل زخم در روز دوازدهم مشاهده گردید در حالی که در گروه های شم و کنترل بهبود کامل تنها پس از گذشت شانزده روز ملاحظه شد (نمودار ۱).

مطالعات هیستولوژیکی: برای انجام آنالیزهای بافتی مقاطع پوستی ناحیه زخم در حال ترمیم جدا شدند. از مقاطع، برش های سریال به ضخامت ۶ میکرومتر تهیه گردید و پس از رنگ آمیزی با رنگ های هماتوکسیلین - ائوزین و ماسون تری کروم مورد بررسی میکروسکوپی قرار گرفتند.

اندازه گیری ضخامت پوست نوسازی شده: ضخامت پوست بازسازی شده در نمونه های بافتی برش زده شده گروه کنترل، شم و تیمار با عصاره گیاه مورد، به وسیله گراتیکول مدرج و ابژکتیو ۴۰× اندازه گیری شد.

غذا و آب به مقدار کافی در اختیار داشتند و از سلامت کامل برخوردار بودند و مراحل انجام آزمایشات بر روی آن ها به تأیید کمیته اخلاق دانشکده علوم زیستی دانشگاه خوارزمی رسید.

مدل ایجاد زخم: حیوانات در ابتدا برای ایجاد زخم با تزریق درون صفاقی مخلوطی از کتامین زایلازین (۱:۱۰ به ازای هر کیلوگرم از وزن بدن) بیهوش شدند. موهای پشت حیوان کاملاً با تیغ تراشیده شد و پوست این ناحیه با الکل ۷۰٪ استریل گردید. سپس با کمک پانچ بیوپسی زخمی با قطر ۲ سانتی متر و عمق ۲ تا ۴ میلی متر در پشت حیوان ایجاد گردید. از زخم ها به صورت باز تیمار و مراقبت شد و حیوانات مورد آزمایش نیز در قفس های جداگانه نگهداری شدند.

سپس حیوانات به صورت تصادفی به ۳ گروه ۱۲ تایی تقسیم شدند. گروه اول، گروه کنترل بود که هیچ نوع تیماری دریافت نکردند. گروه دوم، گروه شم بود که روزانه یک نوبت با روغن پارافین تیمار شدند و گروه سوم نیز روزانه با یک نوبت استفاده از پماد ۱۰٪ گیاه مورد تیمار قرار می گرفتند. مبنای تقسیم بندی بر این اساس بود که هر ۳ روز ۳ حیوان از گروه های مختلف سه گانه یاد شده قربانی شوند و بررسی های مورد نظر بعد از برداشت بافت انجام گیرد. روز جراحی (ایجاد زخم) به عنوان روز صفر در نظر گرفته شد. تیمارها تا بهبود کامل زخم ادامه یافت.

اندازه گیری سطح زخم: از روز ایجاد زخم (روز صفر) تا بهبود کامل و بسته شدن زخم هر چهار روز یکبار شعاع زخم ایجاد شده با کولیس دیجیتال اندازه گیری و مساحت زخم محاسبه شد و مطابق فرمول زیر درصد بهبود زخم به دست آمد (۱۴).

مطالعات هیستولوژیکی: در فاصله هر سه روز سه حیوان از هر گروه کشته شد و پوست ناحیه زخم در حال ترمیم جدا گردید. بافت ها در فرمالین ۱۰٪ فیکس شدند و برش هایی از آن ها با ضخامت ۶ میکرومتر تهیه شد.

بحث

در واقع ترمیم زخم یک فرایند چهار مرحله‌ای هم‌پوشانی-کننده شامل مراحل انعقاد، التهاب، فیبروپلازی و تغییر آرایش بافتی است. در فاز انعقاد، در نتیجه انقباض عروق و آزاد شدن کاتکول‌آمین‌ها دیپدز آغاز می‌گردد. در فاز التهاب، زخم به وسیله سلول‌های فاگوتوزکننده اشغال می‌شود. فاز فیبروپلازی فیبروبلاست‌هایی که به زخم مهاجرت کرده‌اند انواع کلاژن را سنتز و ترشح می‌کنند و در نتیجه به استحکام زخم افزوده می‌شود و آنژیوژنز در این مرحله رخ می‌دهد. در مرحله تغییر آرایش بافتی بافت حالت طبیعی خود را به دست می‌آورد (۱۸-۱۶). در این آزمایش با توجه به نتایج حاصل از استفاده از پماد ۱۰٪ گیاه مورد، اختلاف معنی‌داری در درصد بهبود زخم و کاهش مساحت آن در گروه تجربی و گروه کنترل در روزهای چهار، هشت و دوازده مشاهده گردید. به هر حال دوره تکمیل فرایند بهبودی در گروه تیمار، روز دوازدهم بود در حالی که در گروه کنترل این زمان شانزده روز به طول انجامید. این یافته‌ها به معنی تسریع در روند کاهش سطح زخم بوده و نشان‌دهنده اثرات مثبت گیاه مورد در ترمیم زخم‌های عمیق پوستی است. در این راستا رضایی و همکاران، در سال ۲۰۱۲ اثرات ترمیم عصاره گیاه مورد را بر درمان زخم در رت‌های نژاد ویستار به صورت خوراکی بررسی نمودند و نتایج حاصل از مطالعه آنان نشان داد که بهبود کامل زخم-هایی با ابعاد ۲۲ میلی‌متر در رت‌هایی که روزانه عصاره ۵٪ برگ گیاه مورد را دریافت می‌کردند حدود ۲۸ روز زمان نیاز دارد. در حالی که در تحقیقات ما این زمان بسیار کمتر و در حدود روز ۱۲ در گروه رت‌هایی بود که به صورت روزانه پماد ۱۰ درصد گیاه مورد را دریافت می‌نمودند. البته خاطر نشان می‌شود که ابعاد زخم در پژوهش حاضر حدود ۲۰ میلی‌متر بود که با ابعاد زخم در پژوهش ذکر شده تفاوت چندانی نداشت (۱۹). مطالعات ما نشان داد که تعداد فولیکول‌های مو در نمونه‌های تجربی نسبت به نمونه‌های کنترل در روز نهم به صورت معنی‌داری افزایش یافته و همچنین تعداد عروق خونی تشکیل شده در روز نهم در

با توجه به نتایج به دست آمده در روزهای سوم، ششم و نهم پس از تیمار با عصاره گیاه مورد، ضخامت لایه پوست در روز سوم تفاوت معناداری در مقایسه با گروه شم و تیمار نشان نداد. در حالی که در روز ششم و نهم میزان ضخامت این لایه به صورت معناداری افزایش یافت. ترمیم اندکی از روز ششم به وسیله روغن پارافین هم مشاهده گردید چنانچه گروه شم در این روز تفاوت معناداری با گروه کنترل نشان داد (جدول شماره ۲).

نتایج حاصل از بررسی تعداد فولیکول در پوست رت‌های گروه کنترل، شم و تیمار شده با عصاره گیاه مورد:

تعداد فولیکول‌های مو در روزهای سوم، ششم و نهم در مقاطع آماده شده شمرده شد. مشاهدات نشان داد که بازسازی منسجم فولیکول مو تا روز ششم وجود ندارد، در حالی که در روز نهم ساختارهای فولیکولی قابل تشخیص بودند (جدول شماره ۳ و تصویر شماره ۱).

نتایج حاصل از بررسی تعداد عروق در بافت پوست رت‌های گروه کنترل، شم و تیمار شده با عصاره گیاه مورد:

هیچ رگ خونی تازه در پوست در حال ترمیم در روز ۳ تشکیل نشده بود در حالی که در روز ششم میزان ایجاد رگ افزایش یافته بود و در روز نهم این تعداد در گروه تیمار نسبت به گروه کنترل در سطح $P < 0/05$ معنی‌داری بود (جدول شماره ۴).

نتایج حاصل از بررسی قطر کلاژن در بافت پوست رت‌های گروه کنترل، شم و تیمار شده با عصاره برگ گیاه مورد:

اندازه‌گیری قطر کلاژن‌های ساخته شده در محل جراحی نشان داد حداکثر زمان مورد نیاز برای ساخت کلاژن در پوست آسیب‌دیده شش روز است. افزایش معناداری در قطر کلاژن در گروه‌های تیمار روزهای ششم و نهم در مقایسه با گروه شم و کنترل، بیانگر قدرت این گیاه در پیشبرد ساخت کلاژن در محل جراحی است. (جدول شماره ۵ و شکل ۲).

آنالیزهای هستیولوژیکی با رنگ‌آمیزی‌های اختصاصی تفاوت بین تعداد فولیکول مو و قطر کلاژن را به خوبی نشان داد. (شکل ۱ و ۲).

افزایش روند باسازی پوست آسیب دیده می باشد. در همین راستا، قدیری و افشار، در سال ۲۰۰۶ نیز افزایش ضخامت پوست تولید شده در نمونه های تجربی تحت تیمار با اکتیل سیانوکريلات -۲ را دلیلی بر قابلیت این ماده در بهبود روند التیام زخم دانستند (۲۱).

نتیجه گیری

تمام شواهد و قرائن که به آن اشاره شد دال بر تأثیرگذاری پماد عصاره برگ گیاه مورد در افزایش روند بهبود زخم می باشد. و با توجه به فراوانی رویش این گیاه در ایران، می توان تحقیقات بیشتری برای کاربردی کردن مصارف این گیاه انجام داد. از محدودیت های این مطالعه که بر روی یک مدل حیوانی انجام گردید عدم وجود ماده یا مواد روغنی بود که در تهیه پماد از آن استفاده شود ولی به طور کامل بر ترمیم زخم بی اثر باشد.

تشکر و قدردانی

این تحقیق در قالب پایان نامه کارشناسی ارشد و تحت عنوان «بررسی اثرات عصاره (پماد) گیاه مورد در ترمیم زخم در موش صحرایی نژاد ویستار» در مرکز تکثیر و نگهداری حیوانات آزمایشگاهی و آزمایشگاه تحقیقاتی سلولی - تکوینی دانشگاه خوارزمی انجام گرفت که بدین وسیله نویسندگان مقاله مراتب تقدیر و تشکر خود را از مسئولین آن مرکز و ریاست دانشکده علوم زیستی ابراز می دارند. انجام آزمایشات بر روی حیوانات در این پژوهش طبق مصوبه کمیته اخلاق دانشکده علوم زیستی دانشگاه خوارزمی با شماره ۷۱۹/۶۱۶ در تاریخ ۹۰/۷/۱۳ بوده است.

نمونه تحت تیمار با پماد مورد نسبت به نمونه کنترل نیز افزایش چشم گیری داشته است. بر اساس مشاهدات عینی میزان التهاب در زخم های تیمار شده با پماد گیاه مورد در روزهای یکم تا سوم نسبت به نمونه های کنترل و شم بیشتر و التهاب در گروه کنترل با تأخیر زمانی نسبت به گروه تیمار آغاز می گردید به عبارت دیگر می توان ادعا کرد که در گروه تیمار التهاب سریع تر آغاز می شد و سریع تر خاتمه یافت. بنابراین احتمالاً پماد گیاه مورد در افزایش سرعت گذر از فاز التهابی و وارد شدن به فاز فیبروپلازی و در نهایت افزایش روند بهبود زخم تأثیرگذار است زیرا سنتز کلاژن و عروق خونی در این مرحله روی می دهد. یافته های ما با توجه به خواص ضد میکروبی مورد، که در مطالعات متعدد (۲۰،۹،۷) مورد بررسی قرار گرفته است، قابل توجیه می باشد. به علاوه، روسی و همکاران، در سال ۲۰۰۹ اثرات ضد التهابی گیاه مورد را مورد بررسی قرار دادند. این گروه گزارش کرد که ترکیبات موجود در برگ گیاه مورد می تواند لیپوآکسیژناز و سیکلواکسیژناز را مهار و تشکیل اکسیژن آزاد را نیز در لکوسیت ها مهار کند. همچنین ترکیبات گیاه مورد می تواند مانع از ایجاد ادم و التهاب در موش شود (۴). در آزمایشات مانیز مشاهده گردید که پماد گیاه مورد موجب تعدیل التهاب و مانع از تخریب بیشتر بافتی و آسیب های دیگر ناشی از آن در بافت می شود. همچنین در قسمت دیگری از نتایج این پژوهش نشان داده شد که ضخامت پوست در حال ترمیم و نوسازی در نمونه تیمار، نسبت به نمونه کنترل بیشتر است که خود دلیلی بر تأثیرگذار بودن پماد عصاره برگ گیاه مورد در

جدول شماره ۱. میانگین درصد بهبود زخم در روزهای مختلف و در نمونه های تیمار با عصاره گیاه مورد، شم و کنترل

گروه	کنترل	شم	تیمار
روز چهارم	۱۱٪	۱۲٪	۳۸٪
روز هشتم	۶۲٪	۵۷٪	۸۳٪
روز دوازدهم	۶۴٪	۷۷٪	۱۰۰٪

جدول شماره ۲. نمودار مربوط به تغییرات ضخامت لایه ی پوست در گروه های مختلف

گروه مورد مطالعه زمان بهبود زخم	گروه کنترل	گروه تیمار	گروه شم	ارزش P بین گروه کنترل و تیمار آزمون دانکن
	میانگین ضخامت پوست	میانگین ضخامت پوست	میانگین ضخامت پوست	
روز سوم	۷	۹	۱۱/۷	۰/۱۱
روز ششم	۱۲/۳	۱۶/۷	۲۵/۷	۰/۰۰۲
روز نهم	۲۱/۳	۲۴/۳	۲۶/۷	۰/۰۰۱

جدول شماره ۳. تغییرات تعداد فولیکول ها در نمونه کنترل، نمونه تیمار شده با روغن پارافین به عنوان گروه شم و نمونه تیمار با عصاره گیاه مورد.

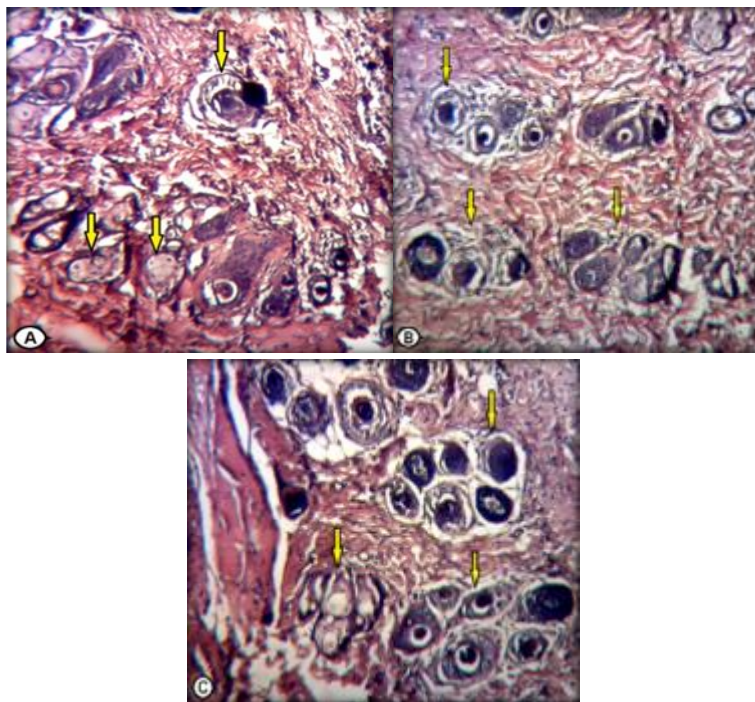
گروه مورد مطالعه زمان بهبود زخم	گروه کنترل	گروه تیمار	گروه شم	ارزش P بین گروه کنترل و تیمار آزمون دانکن
	میانگین تعداد فولیکول مو	میانگین تعداد فولیکول مو	میانگین تعداد فولیکول مو	
روز سوم	۰	۰	۰	۰
روز ششم	۱/۳	۱/۷	۴/۳	۰/۰۰۳
روز نهم	۴	۵	۱۲	۰/۰۰۱

جدول شماره ۴. نمودار مربوط به تغییرات تعداد عروق در نمونه کنترل، نمونه تیمار شده با روغن پارافین به عنوان گروه شم و نمونه تیمار شده با عصاره گیاه مورد.

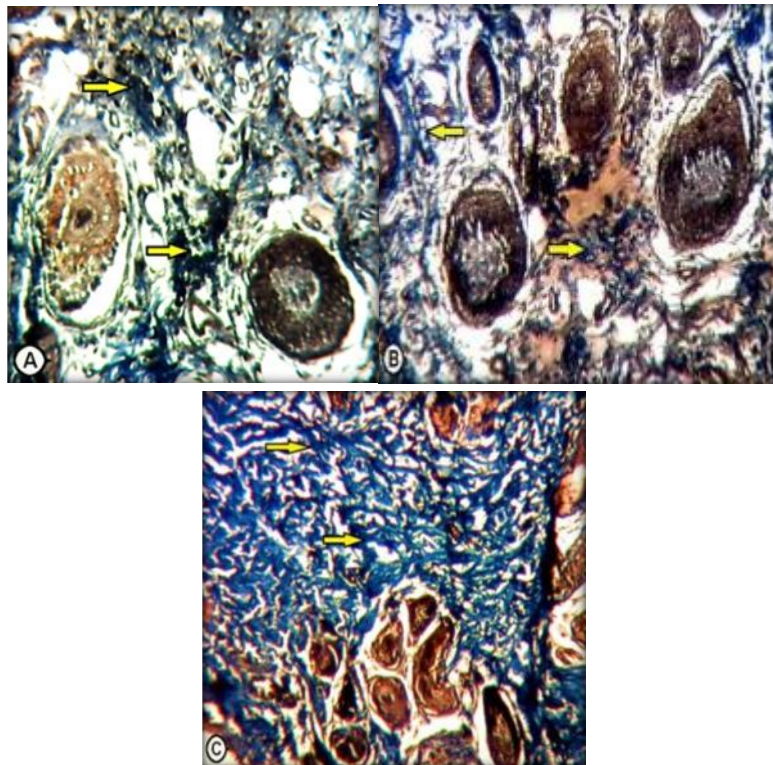
گروه مورد مطالعه زمان بهبود زخم	گروه کنترل	گروه تیمار	گروه شم	ارزش P بین گروه کنترل و تیمار آزمون دانکن
	میانگین تعداد عروق	میانگین تعداد عروق	میانگین تعداد عروق	
روز سوم	۰	۰	۰	۰
روز ششم	۱/۲	۱/۳	۳/۵	۰/۰۰۶
روز نهم	۱/۶	۲/۰	۵/۳	۰/۰۰۳

جدول شماره ۵. نمودار مربوط به تغییرات قطر کلاژن در نمونه کنترل، نمونه تیمار شده با روغن پارافین به عنوان گروه شم و نمونه تیمار با عصاره گیاه مورد.

ارزش P بین گروه کنترل و تیمار آزمون دانکن	گروه شم	گروه تیمار	گروه کنترل	گروه مورد مطالعه
	میانگین قطر کلاژن (میکرومتر)	میانگین قطر کلاژن (میکرومتر)	میانگین قطر کلاژن (میکرومتر)	زمان بهبود زخم
۰/۲۶	۰/۳	۱/۷	۰/۱	روز سوم
۰/۰۰۵	۵/۷	۲/۳	۲/۰	روز ششم
۰/۰۰۴	۶/۰	۲/۷	۲/۳	روز نهم



شکل ۱) برش عرضی از فولیکول‌های مو در رت‌های گروه تیمار شده با عصاره برگ گیاه مورد (C) در مقایسه با گروه کنترل (A) و شم (B) در روز نهم پس از تیمار. تعداد این فولیکول‌ها در نمونه تیمار شده افزایش قابل ملاحظه‌ای را نشان می‌دهد. رنگ آمیزی H&E، بزرگ‌نمایی ۴۰۰X.



شکل ۲) برش از رشته‌های کلاژن در رت‌های گروه تیمار شده با عصاره گیاه مورد (C) در مقایسه با گروه کنترل (A) و شم (B) در روز نهم پس از تیمار. قطر و انبوه این رشته‌ها در نمونه تیمار شده افزایش قابل ملاحظه‌ای را نشان می‌دهد. رنگ آمیزی ماسون تری کروم X۴۰۰.

References :

1. Chah KF, Eze CA, Emuelosi CE, Esimone CO. Antibacterial and wound healing properties of methanolic extracts of some Nigerian medicinal plants. *Journal of Ethnopharmacology*, 2004; 104(1-2): 164-17
2. Biswas KT, Mukherjee B. Plant Medicines of Indian Origin for Wound Healing Activity: A Review . *The International Journal of Lower Extremity*, 2003; 2: 25–39.
3. Nagappa AN, Cheriyan B. Wound healing activity of the aqueous extract of *Thespesia populnea* fruit. *Fitoterapia* 2001; 72(5): 503-506.
4. Gortzi O, Lallas S, Chinou I, Tsaknis J. Reevaluation of bioactivity and antioxidant activity of *Myrtus communis* extract before and after encapsulation in liposomes. *Eur Food Res Technol*, 2008; 226(3): 583–590.
5. Woodrow P, Pontecorvo G, Ciarmiello FL. Isolation of Ty1-copia retrotransposon in myrtle genome and development of S-SAP molecular marker. *Mol Biol Rep*, 2012; 39(4): 3409–3418.
6. Yoshimura M, Amakura Y, Tokuhara M, Yoshida T. Polyphenolic compounds isolated from the leaves of *Myrtus communis* . *J Nat Med* , 2008; 62(3): 366–368.
7. Feibt C, Franke L, Appendino G, Werz O. Identification of Molecular Targets of the Oligomeric Nonprenylated Acylphloroglucinols from *Myrtus communis* and Their Implication as Anti-Inflammatory Compounds . *The journal of pharmacology and experimental therapeutics*, 2005; 315: 389–396.
8. Nayak BS, Anderson M, Pereira PL. Evaluation of wound-healing potential of *Catharanthus roseus* leaf extract in rats. *Fitoterapia*, 2007; 78(41): 540–544.
9. Houcair MM , Phillips TG. What is new in clinical research in wound healing. *Clin Dermatol*, 1997; 15(1): 45-54.
10. Singh M, Govindarajan R, Nath V, Rawat SKA, Mehrotra S. Antimicrobial, wound healing and antioxidant activity of *Plagiochasma appendiculatum* Lehm. et Lind . *Journal of Ethnopharmacology*, 2006; 107(1): 67–72.
11. Reddy SJ, Rao RP, Reddy SM. Wound healing effects of *Heliotropium indicum*, *Plumbago zeylanicum* and *Acalypha indica* in rats . *Journal of Ethnopharmacology*, 2002; 79(2): 249 – 251.
12. Kumari M, Br E, Amberkar M, babu S, Kumar N. Wound healing activity of aqueous extract of *Crotalaria verrucosa* in Wistar albino rats . *Asian Pacific Journal of Tropical Medicine Wistar albino rats*, 2010: 783-787.
13. Naseri K, Zarei M, Amiri O. Contractile effect of grape leaf extract on rat colon. *Iranian Journal of Basic Medical Sciences*, 2005; 9(1):41-49 14.
14. Tavkoli R, Nabipoor F, Najafipoor H. The effect of povidone iodine on wound healing in rat. *JBUMS*

- Journal of Babol University of Medical Sciences, 2005;8(3):7-12
15. Nabiuni M, , Oryan SH, Ayyobipor M, Bagheri M. Histochemical study of erbasum speciocum extract's effects on the wound healing in rats, Journal of Cell & Tissue, 2011; 2(1): 67-75.
16. Diegelmann FR, Evans CM. Wound Healing: An Overview Of Acute, Fibrotic And Delayed Healing. Frontiers in Bioscience, 2004; 9(1): 283-289.
17. Franklin HE. Cutaneous wound healing. The New England Journal of Medicine, 1999; 2(10): 738-746.
18. Tonnesen GM, Feng X, Clark AR. Angiogenesis in Wound Healing . Jid symposium proceedings, 2000; 5: 40-46.
19. Rezaie A, Mohajeri D, Khamene B, Nazeri M, Shishehgar R, Zakhireh S. Effect of Myrtus communison Healing of the Experimental Skin Wounds on Rats and its Comparison with Zinc Oxide .Current Research Journal of Biological Sciences, 2012; 4(2): 176-185.
20. Rossi A, Paola DR, Mazzon E, Genovese T, Caminiti R, Bramanti P, Pergola C, Koeberle A, Werz O, Sautebin L, Cuzzocrea S . Myrtucommulone from Myrtus communis Exhibits Potent Anti-Inflammatory Effectiveness in Vivo. The journal of pharmacology and experimental therapeutics, 2009; 329(1): 76-86.
21. Ghaderi E, Afshar M. The effects of topical application of Octyl-2-cyanoacrylate tissue glue on the wound healing in mice: An experimental study . Iranian Journal of Basic Medical Sciences 2006;2: 136-143.

The effect of Myrtus Communis leave extract cream on wound healing process in Wistar rats

Nabeuni M^{*1}, Azarnia M², Moosavi SR³, Ramezani T⁴

1. Associate Professor in Cell and Developmental Biology, Department of Cell and Molecular Biology, Kharazmi University, Tehran, Iran.
2. Professor in Developmental Biology, Department of Animal Biology, Kharazmi University, Tehran, Iran. (Professor in Developmental Biology, Islamic Azad University, North Branch, Tehran, Iran.)
3. MS in Developmental Biology, Department of Biology, Islamic Azad University, North Branch, Tehran, Iran.
4. PhD Student in Animal Developmental Biology, Department of Animal Biology, Kharazmi University, Tehran, Iran.

Received: 06 February, 2013; Accepted: 26 February, 2014

Abstract

Introduction: Wound healing is the process of skin repair after injury. Myrtus herb has antibacterial and anti-inflammatory effects. In this study, wound healing activity of methanol extract of Myrtus Communis leave extract cream in Wistar rats was investigated.

Methods: In this experimental study, 10% extract of Myrtus Communis was prepared in Paraffin oil. A full thickness wound in the dorsal area of rats was made. Wounds were treated with the prepared cream once a day. Histological analysis was performed on average of new skin thickness, hair follicle number, collagen fibers diameter, and blood vessel numbers. Results were analyzed by one way ANOVA through SPSS 11 software.

Results: Results revealed that in experimental group compared to control group, a significant increase was seen in wound closure, hair follicle numbers, and blood vessel numbers. Also increased skin thickness and diameter of collagen fibers was seen. These findings showed the acceleration of wound healing in the treated samples.

Conclusion: Effect of the cream on accelerating the transition from inflammatory to fibroblasts hyperplasia phase maybe due to an increase in synthesis of collagen and blood vessels which occurs in this stage.

Key words: Wound healing, Myrtus Communism, Wistar rats.

*Corresponding author: E.mail: Nabiuni@khu.ac.ir