

فصلنامه علمی - پژوهشی طب مکمل، شماره ۴، زمستان ۱۳۹۵

یک مورد ترومبوز ورید پورت و درمان آن با طب سنتی ایران

روشنک قدس^۱، جواد هادی نیا^۲، دکتر مریم نوابزاده^{۳*}

۱. استادیار، متخصص طب سنتی، موسسه مطالعات تاریخ پزشکی، طب اسلامی و مکمل، دانشکده طب سنتی، دانشگاه علوم پزشکی ایران، تهران، ایران.
۲. کارشناس ارشد پرستاری، بیمارستان بوعلی بیرجند، بیرجند، ایران.
۳. دستیار تخصصی طب سنتی، موسسه مطالعات تاریخ پزشکی، طب اسلامی و مکمل، دانشکده طب سنتی، دانشگاه علوم پزشکی ایران، تهران، ایران.

تاریخ دریافت: ۱۳۹۵/۰۳/۲۴ تاریخ پذیرش: ۱۳۹۵/۰۹/۱۵

چکیده

مقدمه: ترومبوز ورید پورت، یک عارضه نادر و ناتوان کننده است. شایع ترین علل زمینه ای آن پانکراتیت، بیماری های میلوپرولیفراتیو، کارسینوم کبدی و کمبود آنتی کواگولان (ترومبوفیلی ها) است و در بیمارانی که به هر دلیلی (مثلاً تالاسمی ماژور) اسپلنکتومی شده اند، دیده می شود. درمان ترومبوز ورید پورت، عمدتاً نگره دارنده است.

گزارش مورد: خانم ۷۰ ساله ای بدون سابقه قبلی و یا فاکتور خطر، با درد شکمی و بی اشتها بی حاد مراجعه کرد. در بررسی بالینی و سونوگرافی و سی تی اسکن، تشخیص ترومبوز ورید پورت و ورید طحالی با گسترش به وریدهای مزانتریک داده شد. با توجه به عدم پاسخ به درمان های آنتی کواگولان رایج و نامناسب بودن شرایط، وی برای انجام جراحی، به کلینیک طب سنتی ارجاع داده شد. در بررسی اولیه برای ایشان تشخیص سده (انسداد) وریدی داده شد و تحت فصد و دارودرمانی طب سنتی قرار گرفت و با این تدابیر، پس از ۳ هفته علائم بیمار در سونوگرافی و بالین به طور کامل برطرف شد.

نتیجه گیری: با توجه به عوارض مخاطره آمیز ترومبوز ورید پورت و فقدان درمان قطعی برای آن، به نظر می رسد بتوان از قابلیت های درمانی طب سنتی ایران در درمان ترومبوزهای وریدی بهره گرفت.

کلیدواژه ها: ترومبوز ورید پورت، ترومبوز ورید طحالی، طب سنتی ایران، فصد.

*نویسنده مسئول: E.mail: m_navab2008@yahoo.com

مقدمه

ترومبوز ورید پورت، عارضه‌ای بسیار نادر بوده و محققان توصیه می‌کنند که موارد آن به صورت «گزارش موردی» گزارش شود (۱). ترومبوز ورید پورت به دو نوع حاد و مزمن تقسیم می‌شود. در بیش از ۴۵٪ بیماران علت ترومبوز ورید طحالی (SVT)، التهاب دور عروق طحالی به دنبال پانکراتیت مزمن است (۲). درمان توصیه‌شده به وسیله‌ی انجمن مطالعه‌ی بیماری‌های کبد آمریکا در سال ۲۰۰۹ برای ترومبوز حاد، درمان ضد انعقاد به مدت ۳ ماه با هپارین با وزن مولکولی پایین مثل انوکسپارین و جایگزینی آن با ضد انعقاد خوراکی پس از پایدار شدن وضعیت بیمار است (۳).

با توجه به اینکه ترومبوز ورید پورت عوارض شدید و دردناکی دارد و درمان قطعی برای آن در طب رایج وجود ندارد و امکان تناظر آن در منابع طب سنتی با یرقان سیاه وجود دارد؛ در این مقاله با تکیه بر استفاده از روش‌های درمانی توصیه‌شده برای این بیماری در کتب طب کهن، گزارش موردی که در آن فرد بیمار از طب سنتی به عنوان درمان جایگزین برای ترومبوز ورید پورت استفاده کرده است ارائه می‌گردد.

گزارش موردی

خانمی ۷۰ ساله با شکایت درد شکم به اورژانس مراجعه کرد. درد در قسمت راست و فوقانی شکم او و به صورت متناوب و کولیکی بوده، از یک هفته پیش شروع شده و به پشت او منتشر می‌شد. او همچنین بی‌اشتهایی، نفخ شدید و حالت تهوع را ذکر می‌کند. بیمار، سابقه‌ی چنین دردهایی را نداشت. در معاینه مشخص شد وی دیستانسینون شکمی همراه با تندرینس ناحیه‌ی اپی‌گاستر داشت و درد وی در حالت خوابیده تشدید می‌شد. مقداری آسیت و ادم اندام تحتانی در بیمار مشهود بود. سطح آمیلاز و لیپاز نیز مقداری بالا بود. بیمار با این علائم ۲ بار (یک بار به مدت ۷ روز و یک بار به مدت ۱۸ روز) بستری شده و در این مدت تحت سی‌تی‌اسکن با کنتراست و سونوگرافی قرار گرفته بود. در گزارش سی‌تی‌اسکن (شکل شماره ۱) قطر ورید پورت

۱۵ میلی‌متر و متسع گزارش می‌شود که در فاز پورتال پیشروی (Enhancement) نداشت و به نفع ترومبوز ورید پورت بود و آسیب ترومبوز به ورید طحالی و عروق مزانتریک نیز گسترش یافته بود.

در سونوگرافی انجام‌شده قطر ورید پورت ۱۳ میلی‌متر مشاهده شد و در سونوی داپلر انجام‌شده در ورید پورت فلو وجود نداشت و تشخیص ترومبوز مطرح می‌گردد (شکل شماره ۲).

بیمار بعد از اقدامات تشخیصی فوق و با تشخیص ترومبوز ورید پورت تحت درمان با آنتی‌کواگولان (هپارین) قرار گرفت حدوداً ۴۵ روز پس از درمان‌های رایج، بهبودی قابل توجهی حاصل نشد. پس از مشورت با جراح عروق نیز مشخص شد که شرایط بیمار برای جراحی مناسب نیست؛ بنابراین، با توجه به عدم مشاهده‌ی پاسخ درمانی توسط یکی از پزشکان معالج به کلینیک طب سنتی ارجاع داده شد.

در شرح حال بیمار از دیدگاه طب سنتی، در معاینه‌ی شکم به خصوص ناحیه‌ی کبد، ملمس بسیار گرم و پرحرارت بود. بیمار بی‌بوست و آسیت (استسقاء) داشت. رنگ پوست وی تیره شده بود. برای بیمار تشخیص یرقان سیاه ثانویه به انسداد ورید پورت (عروق ماساریقا) داده شد. چون بیماری در مرحله‌ی حاد بود و بیمار بی‌اشتهایی شدید داشت، استفاده از داروی خوراکی مقدور نبود. لذا در حالت درازکش به پشت پس از بستن گارو در ناحیه بازوی دست چپ، با تیغ بیستوری شماره‌ی ۱۱ شکافی به طول ۲ میلی‌متر در طول ورید بازلیک ایجاد شد و به‌طور اورژانسی خون‌گیری شد (فصد باسلیق چپ). پس از تغییر رنگ خون از سیاه به روشن فصد متوقف شد حدود ۱۵۰ سی‌سی خون خارج شد. سپس پانسمان استریل انجام شد. درد شکمی بیمار پس از خون‌گیری به میزان زیادی کاهش یافت. حال عمومی وی بهتر و قادر به راه رفتن شد. سپس با دستور غذایی و دارویی طب سنتی جهت رقیق کردن خون (منضج و مسهل سودا) مرخص شد. دستورها شامل حذف غذاهای ایجادکننده‌ی غلظت خون مانند بادنجان، گوشت گاو و

کواگولان‌ها سود ببرند. در اکثر مطالعات، درمان با هپارین و در ادامه با وارفارین توصیه شده است (۴،۵).

طول متوسط مدت درمان ضد انعقادی در یک مطالعه بر روی ۹۵ بیمار با ترومبوز ورید پورت ۲۳۴ روز و میزان بهبودی ۳۹٪ موارد گزارش شده است (۳). طول درمان در اکثر منابع حداقل ۶ - ۴ ماه ذکر شده است. همچنین بعضی از منابع استفاده از هپارین با وزن مولکولی کم را مناسب ندانسته‌اند (۸-۶).

از آنجایی که در درمان طولانی ترومبوز وریدهای عمقی (Deep Vein Thrombosis) با وارفارین و آنتی-کواگولان‌ها خطر خون‌ریزی خودبه‌خودی همواره مورد انتظار است (۹)، یافتن درمان جایگزین کم‌خطرتر و ارزان‌تر با پاسخ سریع‌تر ضروری به نظر می‌رسد.

مبنای طب سنتی ایران بر پایه‌ی نظری اخلاط چهارگانه استوار است و هرگاه انسدادی در عروق رخ دهد باید خلط غلیظ مسبب سده (انسداد)، رفع شود (۱۰). ترومبوز وریدی در طب سنتی نوعی انسداد عروقی (سده) شمرده می‌شود. به نظر می‌رسد ترومبوز ورید پورت با یرقان سیاه در منابع طب سنتی ایرانی متناظر باشد؛ زیرا تا حدودی علائم بالینی یکدیگر را تقلید می‌کنند. درمان ابتدایی آن در طب سنتی، فصد (جهت کاهش سریع ماده یا خلط آزار رسان) و دادن منضج و سپس دادن مسهل برای دفع مواد حاصل از نضج است؛ نضج در طب ایرانی، فرآیندی است که طی آن، مواد زائد بیماری‌زا آماده‌ی دفع شده خروج آن‌ها از بدن، آسان می‌گردد (۱۱). ابوسهل می‌گوید اگر یرقان مرکب از صفرا و سودا باشد و در کبد و طحال هر دو ایجاد شود، فصد باسلیق چپ درمان آن است؛ خصوصاً اگر بیمار قدرت تحمل فصد را داشته باشد و بعد از آن باید مسهل داد (۱۲، ۱۳). این الگوی درمانی در بیمار رعایت شد. طول دوره‌ی درمان در این بیمار پس از تشخیص بر اساس مبانی طب سنتی، ۲۱ روز بود که در مقایسه با درمان‌های طولانی و بعضاً ناکارآمد عارضه‌دار امروزی مدت‌زمان کوتاهی است. لازم به ذکر است بیمار هم‌اکنون پس از گذشت ۳۰ ماه از درمان، مشکل خاصی ندارد؛ بنابراین، با توجه به سرعت

فست‌فودها بود. داروها هم شربت سکنجبین (مرکب از آب و عسل و عرق نعنا) و قرص اطریفیل (مرکب از هلیله‌ی سیاه و هلیله‌ی زرد و بلبله) و معجون گل‌قند (مربای گل سرخ) که مسهل است، بود. بیمار پس از ۴ روز معاینه شد. حال عمومی وی بهتر بود و درد وی تا حد قابل توجهی برطرف شده و اشتهای وی برگشته بود. معاینه‌ی مجدد ۱۰ روز بعد انجام شد. با توجه به اینکه خلط غالب بر بیمار سودا تشخیص داده شد و مدت نضج سودا حداقل ۱۴ روز است، روز چهاردهم مجدداً از ورید بازلیک دست راست (فصد باسلیق راست) جهت دفع سودا خون‌گیری شد. پس از درمان فوق بهبودی ظاهری بیمار مشهود بود. ۲۰ روز پس از شروع درمان طب سنتی جهت بررسی وضعیت عروق پورت، مجدداً تحت سونوگرافی داپلر و سی‌تی‌اسکن قرار گرفت. در سونوگرافی داپلر قطر ورید پورت به ۱۱ میلی‌متر کاهش یافته و طحال با ابعاد و اکوی نرمال مشاهده شد. کبد نیز با اکو و پارانشیم نرمال مشاهده شد (شکل شماره‌ی ۳) و در سی‌تی‌اسکن با کنتراست، ورید پورت نرمال و بدون ترومبوز گزارش شد (شکل شماره‌ی ۴).

بحث و نتیجه‌گیری

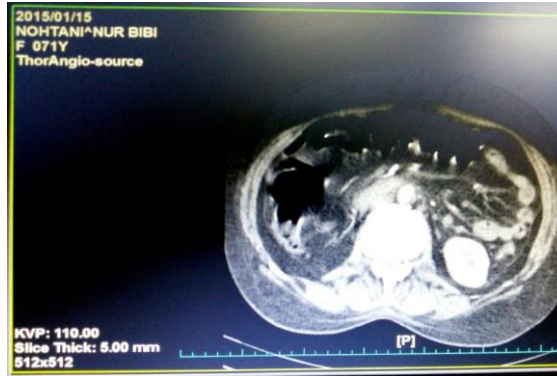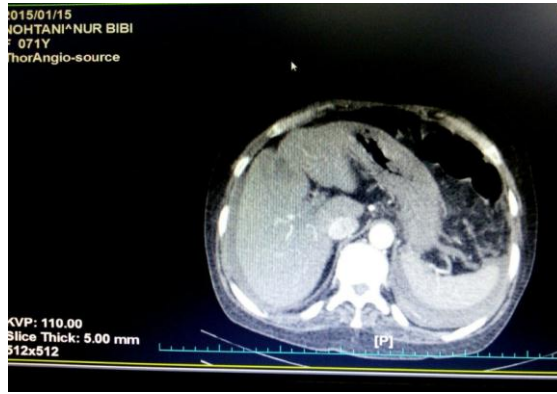ترومبوز ورید پورت که برای اولین بار در سال ۱۸۹۵ گزارش شده است، قابلیت آن را دارد که موارد آن به صورت «گزارش موردی» ارائه گردد.

در این بیمار تشخیص بیماری ترومبوز ورید پورت و طحالی با استفاده از سونوگرافی و سی‌تی‌اسکن با کنتراست مورد تأیید قرار گرفته بود. یافته‌های بالینی در این عارضه شامل اتساع شکم، درد در ربع فوقانی و راست شکم، تهوع، استفراغ، بی‌اشتهایی، کاهش وزن، تب خفیف، آسیت و بزرگی شکم بود. در سونوگرافی داپلر وجود مواد اکوژن، کاهش یا قطع جریان ورید پورت، تشخیص ترومبوز را تأیید می‌کند (۱، ۲). البته بهترین روش تشخیص این بیماری سی‌تی‌اسکن با کنتراست است (۴). نظرات متفاوتی در خصوص نحوه‌ی درمان ترومبوز ورید پورت وجود دارد. با این حال، به نظر می‌رسد بیماران از درمان با آنتی-

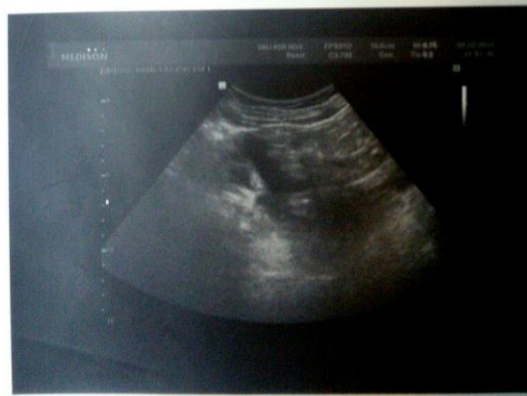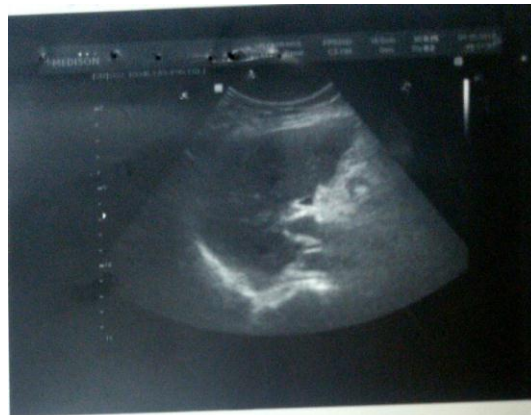تشکر و قدردانی

از تمامی افرادی که در تشخیص، درمان و مراقبت از این بیمار مشارکت داشتند قدردانی می‌گردد و از خانم دکتر فروزان اکرمی که در نگارش مقاله به ما کمک نمودند.

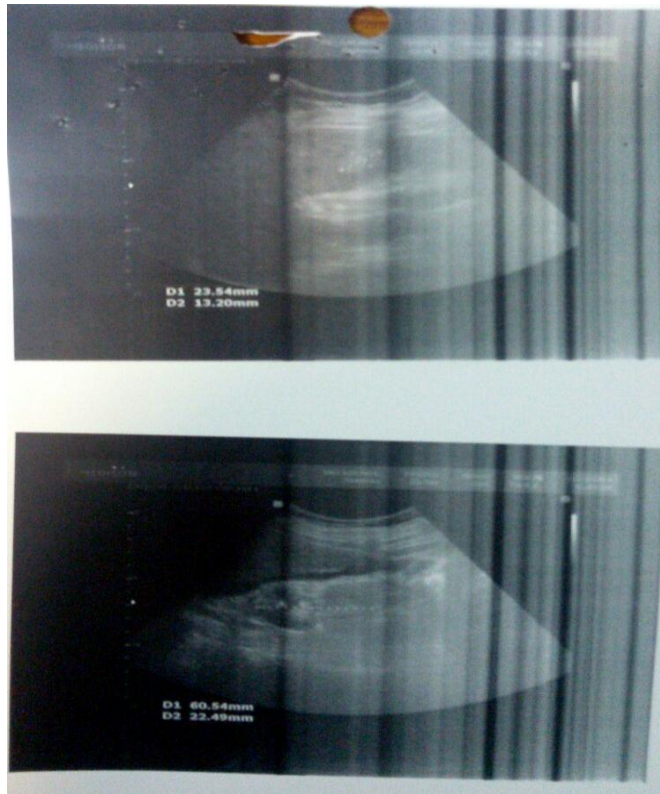
خوب پاسخ‌دهی بیمار با این روش و طول درمان کوتاه‌تر و هزینه‌ی کمتر آن، پیشنهاد می‌شود این روش به‌عنوان روش درمان جایگزین به‌وسیله‌ی متخصصان مورد تحقیق و بررسی بیشتر قرار گیرد تا شاید بتواند جایگزین مناسبی برای درمان‌های طولانی و گاه ناموفق فعلی باشد.



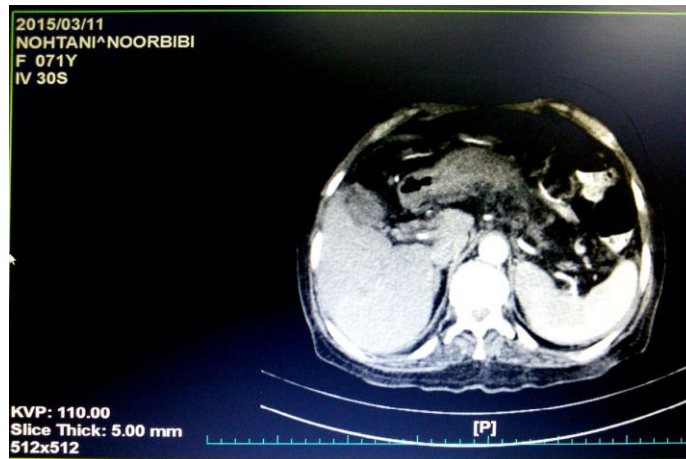شکل ۱- نمای سی تی اسکن بیمار قبل از درمان



شکل ۲- نمای سونوگرافی بیمار قبل از درمان



شکل ۳- نمای سونوگرافی داپلر پس از درمان با طب سنتی ایرانی



شکل ۴- نمای سی تی اسکن پس از درمان با طب سنتی ایرانی

References:

1. Fujitani K, Nishiyama A, Tsujinaka T, Hirao M, Hasuike Y, Takeda Y. Portal vein thrombosis after splenectomy for gastric malignant lymphoma. *Gastric Cancer*. 2003;6(4):250-4.
2. Bernades PP, Baetz A, Lévy P, Belghiti J, Menu Y, Fékété F. Splenic and portal venous obstruction in chronic pancreatitis. *Digestive diseases and sciences*. 1992;37(3):340-6.
3. Rubboli A, Camm A, Heidbuchel H, Hoffmann E, Reifart N, Ribichini F, et al. Management of antithrombotic therapy in atrial fibrillation patients presenting with acute coronary syndrome and/or undergoing percutaneous coronary intervention/stenting. *Thrombosis and haemostasis*. 2010;103(2010):13-28.
4. Deitelzweig S, Jaff MR. Medical management of venous thromboembolic disease. *Techniques in vascular and interventional radiology*. 2004; 7(2):63-7.
5. Stamou KM, Toutouzas KG, Kekis PB, Nakos S, Gafou A, Manouras A, et al. Prospective study of the incidence and risk factors of postsplenectomy thrombosis of the portal, mesenteric, and splenic veins. *Archives of surgery*. 2006; 141(7):663-9.
6. Leger L, Lenriot J, Lemaigre G. Hypertension and segmental portal stasis in chronic pancreatitis. Apropos of 126 cases examined by splenoportography and splenomanometry. *Journal de chirurgie*. 1968;95(5):599-608.
7. Zandian Kh, Naderi A, Jazayeri Sh. Case report of 2 years post splenectomy chronic vein thrombosis in beth thalassemia major. *Jundishapur Scientific Medical Journal*. 2006; 6(1). [Persian]
8. Huisman MV, et al. Treating patients with venous thromboembolism: initial strategies and long-term secondary prevention. *Seminars in vascular medicine*; 2005: Copyright© 2005 by Thieme Medical Publishers. 2005; 5(3): 276-84.
9. Kniemeyer H, Striffeler H. [Surgical treatment of deep venous thrombosis--indications, possibilities and limitations in venous thrombectomy]. *Therapeutische Umschau Revue therapeutique*. 1996;53(4):277-83.
10. Khosravi SA. *Handbook of Well-being Drugs*. 1st Vol, 1Ed, Tehran: Tehran University of Medical Sciences. [Persian]
11. Jaladat AM, Attarzadeh F, Pourahmad S. Nazaj: a vital phase in Iranian Medicine. *Journal of Islamic and Iranian Traditional Medicine*. 2011; 2(3). [Persian]
12. A'zam Khan M. *Exir e A'zam (Great elixir)*. Tehran: Institute of medicine historical studies, Islamic and complementary medicine. 2008:476-7. [Persian]
13. Jorjani, IH. *Zakhireh-i Kharazmshahi (Treasure dedicated to the king of Khwarazm)*. Qom: Ehya'e Tebe Tabi'I Institute. 2012;6(1). [Persian]

A case of portal vein thrombosis and its cure by Iranian traditional medicine

Ghods R¹, Hadinia J², Navabzadeh M*³

1. Assistant Professor, Traditional Medicine Department, Research Institute for Islamic and Complementary Medicine, Faculty of Traditional Medicine, Iran University of Medical Sciences, Tehran, Iran.
2. MSc. Of Nursing, Bu-Ali Hospital, Birjand, Iran.
3. Phd Candidate of Traditional Medicine, Research Institute for Islamic and Complementary Medicine, Faculty of Traditional Medicine, Iran University of Medical Sciences, Tehran, Iran.

Received: 13 June, 2016 :Accepted: 05 December, 2016

Abstract

Introduction: Portal Vein Thrombosis (PVT) is a rare and disabling condition. The most common underlying causes of PVT is pancreatitis, myeloproliferative disorders, liver carcinoma and lack of anticoagulant (thrombophilia). It can be observed in the patients who have undergone splenectomy for any reason such as β -thalassemia major. Portal vein thrombosis treatment is usually conservative.

Case Report: The case was a 70-year-old woman who came without a history or risk-factor but with abdominal pain and acute anorexia. Clinical examination, ultrasonography and CT scan diagnosed portal vein thrombosis and spleen vein thrombosis enhancing to mesenteric veins. Given the unresponsiveness of the case to the routine anti-coagulant treatments and not having appropriate criteria for surgical treatment, she was referred to the traditional medicine clinic. In initial examination, venous blockage was diagnosed and the patient underwent phlebotomy and traditional medicine pharmacotherapy. After three weeks, all the symptoms of the patient were relieved as depicted in ultrasonography and clinical examinations.

Conclusion: Given the hazardous complications of portal vein thrombosis and lack of a definitive treatment protocol, it seems that the Iranian Traditional Medicine can be contributory to its treatment.

Keywords: Portal Vein Thrombosis (PVT), Spleen Vein Thrombosis (SVT), Iranian Traditional Medicine (ITM), Phlebotomy.

*Corresponding author: E.mail: m_navab2008@yahoo.com