

## Research Paper

# Protective Effects of Co-Treatment With Hydroethanolic Extract of *Origanum Vulgare* on Gentamicin-Induced Renal Toxicity in Rats



\*Saeed Hajhashemi<sup>1</sup>, Raziieh Rajabi<sup>1</sup>, Atefeh Ghiasabadi Farahani<sup>1</sup>

1. Department of Physiology, School of Medicine, Arak University of Medical Sciences, Arak, Iran.



**Citation:** Hajhashemi S, Rajabi R, Ghiasabadi Farahani A. [Protective Effects of Co-Treatment With Hydroethanolic Extract of *Origanum Vulgare* on Gentamicin-Induced Renal Toxicity in Rats (Persian)]. *Complementary Medicine Journal*. 2020; 10(2):118-133. <https://doi.org/10.32598/cmja.10.2.206.1>

<https://doi.org/10.32598/cmja.10.2.206.1>



### Article Info:

Received: 13 Mar 2020

Accepted: 05 Jun 2020

Available Online: 01 Sep 2020

### Key words:

Cotreatment, Gentamicin, Nephrotoxicity, *Origanum vulgare*

## ABSTRACT

**Objective** Renal toxicity and ototoxicity are considered as the main side effects of aminoglycoside antibiotics, such as gentamicin. The present study aimed to investigate the effect of co-treatment by *origanum vulgare* extract on the gentamicin-induced renal toxicity.

**Methods** Adult male Wistar rats in the weight range of 200 to 250 grams were randomly assigned into four groups (n = 8): Control, renal toxicity (with the intraperitoneal injection of gentamicin [100 mg/kg/day], for eight days), co-treatment with OV extract and gentamicin vehicle (with the intraperitoneal injection of normal saline and OV extract gavage [40 mg/kg], for eight days), co-treatment with OV ethanolic extract (with the intraperitoneal injection of gentamicin [100 mg/kg/day] and OV extract gavage [40 mg/kg]), for eight days. The amount of urea, creatinine, sodium, potassium, and osmolality were measured in the plasma and urine samples. The left kidney was used for the histological study and the right kidney was used to measure MDA and FRAP.

**Results** treatment with OV ethanolic extract significantly decreased the blood concentrations of creatinine, urea, the absolute excretion of sodium, the fractional excretion of sodium and potassium, and MDA, compared with the renal toxicity group. Besides, co-treatment with ethanolic extract of *origanum vulgare* significantly increased creatinine clearance, urinary osmolality, and FRAP, compared with the renal toxicity group.

**Conclusion** The oral co-treatment with ethanolic extract of *origanum vulgare* has a protective effect on gentamicin-induced renal toxicity. This effect can be induced by reducing the oxidative stress caused by free radicals and reducing the amount of lipid peroxidation caused by gentamicin.

## Extended Abstract

### 1. Introduction

Renal toxicity and ototoxicity are considered as the main side effects of the gentamicin [1]. These side effects are associated with the production of Reactive Oxygen Species (ROS). During gentamicin-induced renal

toxicity, the tubular epithelial cell necrosis and glomerular damages create ROS. The ROS leads to the contraction of glomerular mesenchymal cells, increases renal vascular resistance, and reduces renal blood flow and glomerular filtration [1]. Thus, the selective aggregation of gentamicin in renal tissues damages various types of cells [2].

*Origanum Vulgare* (OV) from the mint family is a medicinal plant; the leaves and flower branches of this plant

### \* Corresponding Author:

Saeed Hajhashemi, PhD.

Address: Department of Physiology, School of Medicine, Arak University of Medical Sciences, Arak, Iran.

Tel: +98 (861) 34173502

E-mail: hajhashemi@arakmu.ac.ir

are used medicinally. OV includes several pharmaceutically active compounds, such as linalool, thymol, carvacrol, myrcene, caryophyllene, tannin, glycoside, saponin, and rosaniline acetate [6, 7]. The terpenes compounds of OV, like carvacrol acetate and thymol, have significantly decreased the ROS and nitrogen oxide levels [10]. Moreover, the phenolic compounds of OV have protective effects against ROS and strengthen the body's antioxidant system [13, 14]. Considering the antioxidant properties of the hydroethanolic extract of OV, the present study aimed to investigate the effect of co-treatment by OV extract on the gentamicin-induced renal toxicity.

## 2. Materials and Methods

This experimental study was conducted on a sample of 32 adult male Wistar rats with a weight range of 200 to 250 grams. The rats were assigned into four groups: Control, gentamicin, OV<sup>+</sup> normal saline, OV<sup>+</sup> gentamicin. The control group received no treatment. The gentamicin (100 mg/kg) was intraperitoneally injected to the rats of the gentamicin group, for eight days. Animals in the OV<sup>+</sup> normal saline group daily received the gavage of hydroethanolic extract of OV (40 mg/kg) and normal saline (0.5 ml), for eight days. Furthermore, the OV<sup>+</sup> gentamicin group received the gavage of hydroethanolic extract of OV (40 mg/kg) and intraperitoneal injection of gentamicin (100 mg/kg). On the ninth day of the experiment, the urine samples were collected, also, the blood pressure was measured from the Caudal artery. Next, the blood sampling was conducted from the abdominal aorta of the animals.

The blood samples were tested for Creatinine (Cr), Blood Urea Nitrogen (BUN), and the sodium and potassium concentrations. Also, the osmolality was measured in blood and urine samples. The observed values were used to Calculate Creatinine Clearance (CCR), absolute excretion of sodium (UNaVo) and potassium (UKVo), and fractional excretion of sodium (FENa) and potassium (FEK) using the suggested equations [17]. On the other hand, the kidneys were delivered to the pathology laboratory; the left and right kidneys were used to determine the tissue damage and measure Malondialdehyde (MDA) with FRAP test, respectively.

The one-way analysis of variance and Tukey test were performed to compare the treatment results' differences, in SPSS-21. Also, the histological results were analyzed with the Kruskal Wallis and Dunnett tests. The P-value of lower than 0.05 was considered as a significant result in the analysis.

## 3. Results

Gentamicin treatment increased the levels of Cr, BUN, FENa, FEK, UNaVo, and MDA, also, it reduced the CCR level and the FRAP value of the renal tissue (antioxidant power), and had no significant effect on UKVo. However, OV extract co-treatment decreased the levels of Cr, BUN, FENa, FEK, UNaVo, and MDA, also, it increased the CCR level, the FRAP value, and had no significant effect on UKVo (Table 1). Thus, gentamicin treatment caused renal toxicity. However, the systolic blood pressure did

**Table 1.** The statistics of the measured and calculated variables in the study sample

Parameters	Mean±SD								
	Groups	%FEK	%FENa	UKVo (mmol/min/kg)	UNaVo (mmol/min/kg)	CCr (ml/min/kg)	Crp (mg/dl)	BUN (mg/dl)	Osmolu (mOsm/kg H <sub>2</sub> O)
Control		56.33±3.56	0.61±02.0	2.66±0.12	1.07±0.05	1.35±05.0	0.48±07.0	23.17±0.45	283±19.44
Gentamicin		150.13±35.9 ***	7.62±53.0 ***	2.42±32.0	3.57±20.0 ***	0.19±07.0 ***	2.91±13.0 ***	99.67±41.1 ***	295.60±74.30 ***
OV <sup>+</sup> normal saline		66.50±25.4 ***	0.64±06.0 ***	2.75±35.0	1.18±08.0 ***	1.52±05.0 ****	0.48±05.0 ***	20.45±75.0 ***	285.55±50.33 ***
OV <sup>+</sup> gentamicin		60.25±40.6 ***	0.92±04.0 ****	2.71±08.0	1.35±15.0 ***	1.45±04.0 **	0.63±04.0 ****	31.05±88.0 ****	289.8±15.33 ***

FEK: Fractional Excretion of Potassium; FENa: Fractional Excretion of Sodium; UKVo: Absolute Excretion of Potassium; UNaVo: Absolute Excretion of Sodium; CCr: Creatinine Clearance; Crp: Plasma Concentration of Creatinine; BUN: Blood Urea Nitrogen; Osmolu, Urine Osmolarity;

\*\*P<0.01; \*\*\*P<0.001; comparing with the control group; ++ P<0.01; +++ P<0.001; comparing with the gentamicin group

**Table 2.** The observed damages in the study sample

Parameters Groups	Tubular Necrosis	Formation of Protein Templates	Tubular Ob- struction	Vacuolation	Total Tubular Damage	Reduction of Red Blood Cells in Glomeruli	Increase in the Space of the Bowman Capsule	Total Glomeruli Damage
Control	0	0	0	0	0	0	0	0
Gentamicin	4*	3*	3**	4*	4***	3*	4*	4*
OV+ normal saline	0+	0+	0+	0+	0***	0+	0+	0+
OV+ genta- micin	1**	1**	1**	1**	2****	1**	1**	1**

\*P<0.001: Comparing with the control group; \*\*P<0.001: Comparing with the gentamicin group.

not differ between the rats with renal toxicity and those without gentamicin treatment.

Histological investigation results showed that gentamicin caused severe kidney tissue damage in the renal toxicity group, compared with the control group. The main observed damages include tubular necrosis, increase in the urinary space of the Bowman's capsule, vacuolation, formation of protein templates, reduction in the number of red blood cells of the glomeruli, and tubular obstruction. Again, the OV extract co-treatment mostly protected the kidney tissue against the observed damages (Table 2).

#### 4. Discussion

In the present study, gentamicin increased the plasma levels of Cr and BUN, also, it reduced the clearance. However, OV extract co-treatment prevented the gentamicin-induced renal toxicity in rats. Also, the result showed that the parameters of oxidative stress and renal excretory function significantly differ between the control and gentamicin groups. Previous studies have shown that phenolic compounds reduce the plasma and urine levels of Cr because these compounds neutralize free radicals resulted from the gentamicin treatment. Thus, the phenolic compounds of hydroethanolic extract of OV can affect the development of renal toxicity due to a simultaneous gentamicin treatment [26, 27]. Besides, our results indicated that the antioxidant compounds of the OV extract can reduce the excretion of sodium and potassium; this occurs owing to the reduction of free radicals and oxidative stress by OV extract [31].

OV extract co-treatment prevented tissue damage in rats with gentamicin-induced renal toxicity. The hydroxyl group in the phenolic compounds of OV extract has regenerative properties and can trap free radicals. Also, the co-treatment

with OV extract in rats receiving gentamicin decreased the amount of MDA in kidney tissue and increased the FRAP value. Previous studies have also reported that co-treatment with hydroethanolic extract of OV reduces the oxidative stress and has a protective effect on kidney tissue [25, 26].

#### 5. Conclusion

The findings of this study showed that the antioxidant, anti-inflammatory, and vasodilatory properties of co-treatment with hydroethanolic extract of OV protects rats against gentamicin-induced renal damage. Further studies are needed to identify the active components of the ethanolic extract of OV, investigate the mechanism of their effect on the kidneys, and compare the effects of these compounds. Thus, OV extract could be recommended as a medicinal plant to prevent the renal toxicity of gentamicin.

#### Ethical Considerations

##### Compliance with ethical guidelines

The present study was confirmed by the Ethics Committee of the Arak University of Medical Sciences (Ethics Code, IR.ARAKMU.REC.1394284).

##### Funding

This study is the result of a research project approved by the Student Research Committee of Arak University of Medical Sciences.

##### Authors' contributions

Conceptualization, methodology, validation, and data analysis: Saeed Hajhashemi; Conducting research and

experiments, collecting data, and reviewing the sources of drafting, Razieh Rajabi and Atefeh Ghiasabadi Farahani.

#### **Conflicts of interest**

The authors declare no conflict of interest.

#### **Acknowledgements**

The authors would like to thank the Vice-Chancellor for Research and Information Technology of Arak University of Medical Sciences for their financial support.

---

This Page Intentionally Left Blank

---

## اثرات حفاظتی درمان همزمان عصاره اتانولی گیاه مرزنجوش بر سمیت کلیوی جنتامایسین در رت

\* سعید حاجی‌هاشمی<sup>۱</sup>، راضیه رجبی<sup>۱</sup>، عاطفه غیاث‌آبادی‌فراهانی<sup>۱</sup>

۱. گروه فیزیولوژی، دانشکده پزشکی، دانشگاه علوم پزشکی اراک، اراک، ایران.

### چکیده

اطلاعات مقاله:

تاریخ دریافت: ۲۳ اسفند ۱۳۹۸

تاریخ پذیرش: ۱۶ خرداد ۱۳۹۸

تاریخ انتشار: ۱۱ شهریور ۱۳۹۹

**هدف:** سمیت کلیوی و سمیت شنوایی از جمله عوارض جانبی آنتی‌بیوتیک‌های آمینوگلیکوزیدی مانند جنتامایسین است. در این مطالعه، اثرات درمان همزمان عصاره اتانولی گیاه مرزنجوش به صورت خوراکی روی سمیت کلیوی حاصل از جنتامایسین بررسی شد.

**روش‌ها:** موش‌های صحرایی نر بالغ از نژاد ویستار (Wistar) در محدوده وزنی ۲۵۰-۲۰۰ گرم به صورت تصادفی به ۴ گروه تقسیم شدند. ۱. گروه کنترل ۲. گروه سمیت کلیوی، جنتامایسین (۱۰۰ میلی‌گرم بر کیلوگرم) به صورت داخل صفاقی و به صورت همزمان گاواژ آب مقطر برای ۸ روز ۳. گروه درمان همزمان با حامل جنتامایسین و عصاره اتانولی گیاه مرزنجوش، دریافت‌کننده نرمال سالمین به صورت داخل صفاقی و گاواژ همزمان عصاره اتانولی گیاه مرزنجوش (۴۰ میلی‌گرم بر کیلوگرم) برای ۸ روز ۴. گروه سمیت کلیوی و درمان همزمان با عصاره اتانولی گیاه مرزنجوش، جنتامایسین (۱۰۰ میلی‌گرم بر کیلوگرم) به صورت داخل صفاقی و گاواژ همزمان عصاره اتانولی گیاه مرزنجوش (۴۰ میلی‌گرم بر کیلوگرم) برای ۸ روز. با قرار دادن موش‌ها در قفس متابولیک در روز نهم، ادرار موش‌ها جمع‌آوری شد. با استفاده از دستگاه پاور لب فشار خون سیستولی از شریان دمی موش‌ها اندازه‌گیری شد؛ سپس از شریان آئورت خون‌گیری و با جدا کردن پلاسما مقادیر اوره، کراتینین، سدیم، پتاسیم و اسمولالیت در نمونه‌های پلاسما و همچنین ادرار اندازه‌گیری شد. برای مطالعه بافتی کلیه چپ و برای اندازه‌گیری مالون دی‌آلدهید (MDA; Malondialdehyde) و قدرت احیاء‌کنندگی آهن و توان آنتی‌اکسیدانی (FRAP Ferric Reducing Antioxidant Power) کلیه راست استفاده شد.

**یافته‌ها:** در گروه سمیت کلیوی و درمان همزمان با عصاره اتانولی مرزنجوش، کاهش معنی‌داری در غلظت خونی کراتینین، اوره و همچنین دفع مطلق سدیم، دفع نسبی سدیم و پتاسیم و MDA در مقایسه با گروه سمیت کلیوی مشاهده شد. درمان همزمان با عصاره اتانولی مرزنجوش به صورت معنی‌داری کلیرنس کراتینین، اسمولالیت ادرار و FRAP در مقایسه با گروه سمیت کلیوی را افزایش داد.

**نتیجه‌گیری:** درمان همزمان با عصاره اتانولی مرزنجوش به صورت خوراکی، اثر حفاظتی بر سمیت کلیوی ناشی از جنتامایسین دارد. این اثر می‌تواند با کاهش دادن استرس اکسیداتیو ناشی از رادیکال‌های آزاد و کاهش میزان پراکسیداسیون لیپیدی ناشی از جنتامایسین باشد.

### کلیدواژه‌ها:

درمان همزمان، جنتامایسین، سمیت کلیوی، مرزنجوش

### مقدمه

توبول نزدیک از طریق اندوسیتوز وارد سلول شده و سپس در اندامک‌های سلولی از جمله میتوکندری‌ها و هسته سلول تجمع پیدا می‌کند [۳]. هنگام سمیت کلیوی ناشی از جنتامایسین، گونه‌های فعال اکسیژن (ROS) تولیدشده با نکرور سلول‌های اپیتلیال توبولی و آسیب‌های گلومرولی و همچنین تأثیر بر عروق کلیه سبب انقباض سلول‌های مزانژیلال گلومرولی و افزایش مقاومت عروق کلیه، کاهش قابل توجه جریان خون کلیه و فیلتراسیون گلومرولی می‌شود [۱].

استفاده از گیاهان دارویی و عصاره‌های گیاهی و مکمل‌ها با توجه به خواص و ترکیبات مؤثر آن‌ها در درمان تعداد بسیاری از بیماری‌ها در سطح وسیعی متداول است [۴]. گیاه مرزنجوش با نام علمی *Origanum vulgare* از خانواده نعنائیان از جمله گیاهان دارویی است که برگ‌ها و به‌خصوص سرشاخه‌های گلدار

جنتامایسین یکی از آنتی‌بیوتیک‌های آمینوگلیکوزیدی است که به علت طیف گسترده اثرات ضد باکتریایی، فعالیت سریع، پایداربودن ساختمان شیمیایی و ارزان بودن در درمان عفونت‌ها، به‌خصوص علیه باکتری‌های گرم منفی همچنان استفاده می‌شود. سمیت کلیوی و سمیت شنوایی عوارض جانبی اصلی ناشی از مصرف جنتامایسین است [۱]. مطالعات قبلی نشان داده‌اند که این اثرات مربوط به تولید گونه‌های فعال اکسیژن (ROS) می‌باشد. با اینکه مقدار زیادی از جنتامایسین در ادرار دفع می‌شود، اما قابلیت تجمع انتخابی این دارو در قشر کلیه‌ها سبب آسیب به انواع مختلف سلولی می‌شود [۲]. جنتامایسین با اتصال به فسفولیپیدهای آنیونی موجود در غشاء پلاسمایی سلول‌های

\* نویسنده مسئول:

دکتر سعید حاجی‌هاشمی

نشانی: اراک، دانشگاه علوم پزشکی اراک، دانشکده پزشکی، گروه فیزیولوژی.

تلفن: ۰۲۳۴۱۷۳۵۰۲ (۸۶۱) ۹۸+

پست الکترونیکی: hajhashemi@arakmu.ac.ir

برای پیشگیری از عوارض سمیت کلیوی ناشی از جنتامایسین را توصیه کرد.

### مواد و روش‌ها

این مطالعه تجربی روی ۳۲ سر موش صحرایی سفید نر بالغ از نژاد ویستار، در محدوده وزنی ۲۵۰-۲۰۰ گرم انجام شد. موش‌ها با دسترسی آزاد به آب و غذای کافی و در شرایط کنترل شده از نظر میزان روشنایی (با چرخه ۱۲ ساعت روشنایی و ۱۲ ساعت تاریکی) و دمای ثابت محیط ( $23 \pm 2^\circ\text{C}$ ) نگه داری شدند [۱۶]. در این مطالعه حیوانات به چهار گروه و هر گروه شامل ۸ سر موش صحرایی تقسیم شدند.

۱- گروه کنترل: حیوانات این گروه هیچ‌گونه دارو و یا عصاره مرزنجوش دریافت نکردند.

۲- گروه با سمیت کلیوی: به حیوانات این گروه به مدت ۸ روز متوالی، ۱۰۰ میلی‌گرم بر کیلوگرم جنتامایسین (البرز دارو-ایران) به صورت داخل صفاقی تزریق شد.

۳- گروه درمان هم‌زمان با حامل جنتامایسین و عصاره اتانولی گیاه مرزنجوش: حیوانات این گروه به مدت ۸ روز متوالی روزانه ۰/۵ میلی‌لیتر نرمال سالین به صورت داخل صفاقی و گاوژ هم‌زمان عصاره اتانولی گیاه مرزنجوش (۴۰ میلی‌گرم بر کیلوگرم) دریافت کردند.

۴- گروه سمیت کلیوی و درمان هم‌زمان با عصاره اتانولی گیاه مرزنجوش: حیوانات این گروه به مدت ۸ روز متوالی ۱۰۰ میلی‌گرم بر کیلوگرم جنتامایسین (البرز دارو-ایران) به صورت داخل صفاقی و گاوژ هم‌زمان عصاره اتانولی گیاه مرزنجوش (۴۰ میلی‌گرم بر کیلوگرم) دریافت کردند.

به منظور جمع‌آوری ادرار، موش‌ها در روز نهم به مدت ۱۲ ساعت به درون قفس متابولیک منتقل شدند که در این مدت به آب و غذا دسترسی داشتند. پس از جمع‌آوری ادرار هر کدام از موش‌ها با تزریق پنتوباریتال سدیم (۶۰-۵۰ میلی‌گرم بر کیلوگرم: سیگما-امریکا) بی‌هوش شده و میزان فشار خون آن‌ها با استفاده از شریان دمی با استفاده از دستگاه Power Lab (استرالیا-AD Instruments) اندازه‌گیری شد [۱۵].

پس از بیهوش کردن و باز کردن شکم حیوانات با استفاده از سرنگ چهارپاره، ۲ میلی‌لیتر خون از آئورت شکمی گرفته شد. برای جدا کردن پلاسما، خون گرفته‌شده به مدت ۱۵ دقیقه با سرعت ۳۰۰۰ rpm سانتریفیوژ (AG22331 Eppendorf-آلمان) گردید. برای ارزیابی میزان آسیب کلیوی، مقادیر کراتینین و نیتروژن اوره خون [BUN] و غلظت سدیم  $[\text{Na}^+]$  و پتاسیم  $[\text{K}^+]$  همچنین اسمولالیتیه در نمونه‌های پلاسما و ادرار اندازه‌گیری شد. با استفاده از مقادیر اندازه‌گیری شده در آزمایشگاه، میزان کلیانس

این گیاه مصرف دارویی دارند. تاکنون ترکیبات فعال دارویی در این گیاه شناسایی و استخراج شده‌اند که می‌توان فلاونوئیدها، تاننها، گلیکوزیدها، استرول‌ها، ویتامین‌ها و ترکیبات ترپنوئیدی را نام برد [۵]. از جمله مهم‌ترین این ترکیبات، سینالول، سنیغول، تیمول، کارواکرول، میرسن، کاربوفیلن، تانن، صمغ، اسانس روغن فرار، گلوکوزید، سابونوزید و رزانیل استات است [۶، ۵]. در طب سنتی، مرزنجوش به عنوان دارویی ضدنفخ، مدر، معرق، قاعده‌آور، خلط‌آور و ضدعفونی‌کننده کاربرد دارد [۵]. تحقیقات قبلی نشان داده است که مواد مؤثر مرزنجوش علاوه بر داشتن خواص ضدباکتریایی، ضدقارچی و ضدویروسی، اثرات بازدارندگی رشد سلول‌های سرطانی سینه و سلول‌های سرطانی کلون انسان را دارد [۷]. در یک مطالعه دیگر، بخور عصاره مرزنجوش سبب بهبود رینوسینوزیت مزمن و کاهش علائم آن مانند سردرد، احتقان بینی، درد سینوس، درد دور چشم، وجود چرک در بینی و سرفه شد. نتایج مطالعات قبلی نشان داده است که عصاره مرزنجوش اثرات ضد التهابی دارد و ترکیبات سابینن هیدرات، کارواکرول و تیمول موجود در عصاره مرزنجوش می‌تواند با کاهش سنتز سیتوکین‌های پیش‌التهابی IL-6 و TNF- $\alpha$ ، IL-1 $\beta$  و همچنین افزایش سطح سیتوکین‌های ضدالتهابی IL-10 سبب جلوگیری از التهاب مزمن بیماری‌های قلب شود [۹، ۸]. لویز و همکاران نشان دادند که ترپن‌هایی نظیر کارواکرول استات و تیمول موجود در اسانس مرزنجوش، کاهش معناداری در سطح ROS و اکسید نیتروژن به وجود می‌آورند [۱۰].

مطالعات قبلی، اثرات کاهش‌دهنده قند خون و کنترل دیابت، کاهش فشار خون و همچنین جلوگیری از بیماری‌های قلبی-عروقی عصاره مرزنجوش را نشان داده‌اند [۱۱]. مطالعات فارماکولوژیکی نشان داده است که پتانسیل بالای آنتی‌اکسیدانی مرزنجوش به دلیل وجود مونوترپن‌های فنولی نظیر تیمول، کارواکرول و برخی دیگر از ترکیبات فنولی مانند اریگانوزاید و رزمارینیک اسید است که پتانسیل بالایی در جلوگیری از آسیب‌های اکسیداتیو دارند [۱۲].

ترکیبات عصاره مرزنجوش غنی از پلی‌فنول‌ها خصوصاً فلاونوئیدها و اسیدهای فنولی است و نشان داده شده که ترکیبات فنولی دارای اثرات محافظت‌کنندگی در برابر گونه‌های فعال اکسیژن است و نیز سیستم آنتی‌اکسیدان بدن را تقویت می‌کند [۱۵-۱۳].

در مطالعه قبلی ما، اثر مؤثر پس درمان با عصاره اتانولی مرزنجوش روی آسیب حاد کلیوی ناشی از جنتامایسین مشخص شد [۱۶]. در این مطالعه با توجه به خاصیت آنتی‌اکسیدانی عصاره اتانولی مرزنجوش، اثر درمان هم‌زمان عصاره روی سمیت کلیوی جنتامایسین بررسی شد. در صورت اثبات اثرات محافظتی گیاه مرزنجوش می‌توان با انجام تحقیقات بیشتر در بیمارانی که مجبور به استفاده از جنتامایسین در دوزهای بالا و طولانی مدت هستند، استفاده هم‌زمان با مقدار مشخص از گیاه مرزنجوش

میلی لیتر محلول TPTZ و ۱۲ میلی لیتر آب مقطر تهیه شد. با استفاده از دستگاه اسپکتروفتومتر (UV-7500 SpectroLab - انگلیسی) مقدار جذب نوری در طول موج ۵۹۳ نانومتر در برابر شاهد آن اندازه گیری شد [۱۱]. اندازه گیری مقدار مالون دی آلدئید از طریق واکنش یک مولکول آن با دو مولکول تیوباربیتوریک و ایجاد یک ترکیب صورتی رنگ انجام می شود که جذب نوری آن در طول موج ۵۳۲ نانومتر اندازه گیری می شود [۱۹].

#### آزمایش مالون دی آلدئید (MDA)

جنتامایسین با افزایش استرس اکسیداتیو و تولید رادیکال های آزاد سبب پراکسیداسیون لیپیدی در نتیجه مالون دی آلدئید (MDA) در بافت کلیه می شود. برای اندازه گیری مالون دی آلدئید (MDA) مقدار ۲۰۰ میکرو لیتر از بافت هموزنیزه شده کلیه به ۱۵۰۰ میکرو لیتر از محلول اسید استیک ۲۰ درصد، ۱۵۰۰ میکرو لیتر از محلول تیو باربیتوریک (TBA) ۸/۰ درصد و ۲۰۰ میکرو لیتر از محلول SDS ۸/۱ درصد اضافه شد؛ سپس با اضافه کردن آب مقطر، حجم آن به ۴ میلی لیتر رسانده شد. نمونه ها به مدت ۶۰ دقیقه در حمام آبی ۹۵ درجه سانتی گراد قرار گرفت. سپس به مدت ۱۰ دقیقه نمونه ها در یخ نگهداری شد. پس از سرد شدن نمونه ها مقدار ۴ میلی لیتر  $\pi$ - بوتانل به هر نمونه اضافه شد. به مدت ۱۰ دقیقه نمونه ها در دور 4000 rpm سانتریفیوژ (فرانسه- Jouan-B 3/11) شد. با استفاده از اسپکتروفتومتر (UV-7500 SpectroLab - انگلیسی) جذب نوری فاز رویی صورتی رنگ در nm532 اندازه گیری شد [۲۰].

#### مطالعه هیستوپاتولوژیک

کلیه چپ جدا شده پس از فیکس شدن و طی کردن مراحل مشخص پاساژ بافتی شامل آب گیری و آغستگی با پارافین، قالب گیری پارافینی از بافت کلیه تهیه شد. هنگام برش گیری، برش های ۵ میکرونی با استفاده از میکروتوم تهیه و سپس رنگ آمیزی با استفاده از هماتوکسیلین و اتوزین انجام شد. میزان آسیب بافتی را متخصص آسیب شناسی ارزیابی کرد. در دو بخش گلو مری و توبولی، تغییرات بافتی و میزان آسیب در بین گروه ها با هم مقایسه شد. در بخش گلو مری، تغییرات ایجاد شده در فضای کپسول بومن، تعداد گلبول های قرمز در گلو مری و درصد آسیب گلو مری ارزیابی شد. در بخش لوله های، ریزش سلول های اپی تلیالی لوله های به داخل لومن، ایجاد قالب های پروتئینی در داخل لومن، واکوئل دار شدن سلول های لوله های، نکروز سلول های لوله های و درصد کل آسیب لوله های سنجیده شد. متخصص پاتولوژی بر اساس میزان درصد آسیب تشخیص داده شده، درجه بندی را انجام داد؛ به این شکل که آسیب درجه صفر در صورت عدم ایجاد آسیب، آسیب درجه ۱ (بین ۱ تا ۲۵ درصد آسیب)، آسیب درجه ۲ (بین ۲۵ تا ۵۰ درصد آسیب)، آسیب درجه ۳ (بین ۵۰ تا ۷۵ درصد آسیب و آسیب درجه ۴ (بین ۷۵ تا ۱۰۰ درصد) نامیده شد [۲۱، ۱۷].

کراتینین ( $C_{Cr}$ ) و همچنین مقادیر دفع مطلق سدیم ( $U_{Na} V^0$ ) و پتاسیم ( $U_K V^0$ )، دفع نسبی سدیم ( $FE_{Na}$ ) و پتاسیم ( $FE_K$ ) با استفاده از روابط زیر محاسبه شد [۱۷].

$$V^0(\mu l/min.gkw) = (1000 \times UFR)/(KW \times 720)$$

$$CCr(ml/min.gkw) = (V^0/1000 \times UCr)/PCr$$

$$UNaV^0(\mu mol/min.gkw) = (V^0 \times UNa)/1000$$

$$UKV(\mu mol/min.gkw) = (V^0 \times UK)/1000$$

$$FENa = (UNa \times PCr)/(PNa \times UCr) \times 100$$

$$FEK = (UK \times PCr)/(PK \times UCr) \times 100$$

برای تعیین میزان آسیب بافتی پس از خون گیری، کلیه چپ جدا شده و پس از جدا کردن، کپسول به دو قسمت مساوی تقسیم شد و برای فیکس کردن، در محلول در فرمالین ۱۰ درصد قرار گرفت و به آزمایشگاه پاتولوژی ارسال شد. کلیه راست برای آزمایش های MDA و FRAP ابتدا در نیتروژن مایع و سپس به فریزر منفی بیست درجه سانتی گراد منتقل شد.

#### روش عصاره گیری اتانولی مرزنجوش

پس از تعیین و تأیید تاکسونومی برگ های جمع آوری شده گیاه مرزنجوش توسط کارشناس متخصص گیاه شناسی دانشگاه اراک، برگ ها در سایه خشک و سپس ۱۰۰۰ گرم از برگ های خشک شده آسیاب شد. ۵۰۰ گرم از پودر آسیاب شده به ارلن محتوی ۲/۵ لیتر اتانول اضافه شد و به مدت ۷۲ ساعت با همزن مخلوط گردید. با استفاده از کاغذ صافی شماره ۲ واتمن (Whatman) مخلوط حاصله دو بار صاف شد. سپس در دستگاه روتاری (ویجنز آلمان- evaporator rotary) در دمای ۶۰ درجه قرار گرفت. به منظور تبخیر اتانول، عصاره به مدت ۲۴ ساعت در انکوباتور در دمای ۶۰ درجه قرار گرفت، سپس عصاره خشک گیاه در آب مقطر حل شد. با توجه به تحقیقات قبلی، مقدار ۴۰ میلی گرم بر کیلوگرم به موش ها گاوژ شد [۱۸، ۱۵].

#### آزمایش FRAP

با استفاده از روش بنزی و همکاران، ظرفیت آنتی اکسیدانی نمونه ها اندازه گیری شد.  $Fe^{3+}$  در حضور مواد آنتی اکسیدان احیا شده و با TPTZ کمپلکس آبی رنگ  $Fe^{2+}$ -TPTZ تولید می شود. غلظت ماده آنتی اکسیدان با میزان رنگ آبی تولید شده متناسب است. میزان جذب نوری آن در طول موج ۵۹۳ nm اندازه گیری شد.

پس از هموزنیزه کردن بافت کلیه در محلول بافر فسفات، میزان ۵۰ میکرو لیتر از بافت هموزنیزه شده کلیه به ۱/۵ میلی لیتر از معرف FRAP اضافه گردید. معرف FRAP با مخلوط کردن ۱۰۰ میلی لیتر بافر استات، ۱۰ میلی لیتر محلول کلرید فریک، ۱۰



## آنالیز آماری

کراتینین (CCr)، دفع مطلق ( $U_{Na}V$ ) و نسبی ( $FE_{Na}$ ) سدیم و دفع مطلق ( $U_KV$ ) و نسبی ( $FE_K$ ) پتاسیم کاهش معنی دار کلیرانس کراتینین در گروه سمیت کلیوی ( $0.7/1.9 \pm 0.5$  میلی لیتر در دقیقه بر کیلوگرم) در مقایسه با گروه کنترل ( $0.5/3.5 \pm 1$  میلی لیتر در دقیقه بر کیلوگرم) با انجام آنالیز واریانس یک طرفه (ANOVA) و به دنبال آن تست توکی مشاهده شد. افزایش معنی داری در کلیرانس کراتینین در موش های دریافت کننده جنتامایسین تحت درمان همزمان با عصاره اتانولی مرزنجوش ( $0.4/4.5 \pm 1$  میلی لیتر در دقیقه بر کیلوگرم) نسبت به گروه سمیت کلیوی مشاهده شد ( $P < 0.001$ ) (جدول شماره ۱).

با انجام آنالیز واریانس یک طرفه (ANOVA) و به دنبال آن تست توکی مشخص شد که دفع نسبی سدیم در موش های دریافت کننده جنتامایسین ( $0.4/6.2/5.3$  mmol/min/kg) افزایش معنی داری نسبت به موش های گروه کنترل ( $mmol/$ ) در موش های دریافت کننده جنتامایسین تحت درمان همزمان با عصاره اتانولی مرزنجوش ( $0.4/9.2/0.4$  mmol/min/kg) به صورت معنی داری نسبت به گروه با سمیت کلیوی ( $mmol/min/$ ) کاهش یافت ( $P < 0.001$ ) (جدول شماره ۱).

دفع نسبی پتاسیم در موش های دریافت کننده جنتامایسین ( $0.9/1.3/3.5$  mmol/min/kg) افزایش معنی داری را نسبت به گروه کنترل ( $0.6/3.3/3.5$ ) نشان داد ( $P < 0.001$ ). دفع نسبی پتاسیم در موش های دریافت کننده جنتامایسین تحت درمان با عصاره اتانولی مرزنجوش ( $0.4/6.0/4.0$ ) کاهش معنی دار در مقایسه با گروه جنتامایسین نشان داد ( $P < 0.001$ ) (جدول شماره ۱).

دفع مطلق سدیم در موش های گروه با سمیت کلیوی ( $mmol/$ ) در موش های گروه کنترل ( $0.2/5.7/3$ ) افزایش معنی داری را در مقایسه با موش های گروه کنترل ( $0.5/7.0/1$  میلی مول در دقیقه بر کیلوگرم) نشان داد ( $P < 0.001$ ). دفع مطلق سدیم در موش های دریافت کننده جنتامایسین تحت درمان همزمان با عصاره اتانولی مرزنجوش ( $0.1/3.5/1.5$  mol/min/kg) کاهش معنی دار را در مقایسه با گروه با سمیت کلیوی نشان داد ( $P < 0.001$ ). اختلاف معنی داری در دفع مطلق پتاسیم در بین گروه های مشاهده نشد (جدول شماره ۱).

تأثیر درمان همزمان با عصاره اتانولی مرزنجوش بر دفع ادراری سدیم، پتاسیم، کراتینین، اوره و اسمولالیته ادرار با انجام آنالیز واریانس یک طرفه (ANOVA) و با تست توکی مشخص شد که در گروه با سمیت کلیوی، جنتامایسین دفع ادراری سدیم ( $0.3/3.4/7.4$  میکرو مول بر میلی لیتر) نسبت به گروه کنترل ( $0.9/4.5/0.5$  میکرو مول بر میلی لیتر) افزایش معنی داری را نشان داد ( $P < 0.001$ ). در موش های دریافت کننده جنتامایسین تحت درمان همزمان با عصاره اتانولی مرزنجوش دفع ادراری سدیم ( $0.4/5.5/2.4$  میکرو

داده ها به صورت میانگین  $\pm$  خطای استاندارد شده از میانگین (Mean  $\pm$  SEM) نشان داده شد. آنالیز آماری با استفاده از نرم افزار آماری SPSS نسخه ۲۱ انجام شد. آنالیز واریانس یک طرفه (ANOVA) و به دنبال آن تست Tukey انجام شد. برای آنالیز نتایج بافت شناسی از آزمون های غیر پارامتری Kruskal Wallis و Dunnett استفاده شد. در تمامی موارد در مقایسه گروه ها سطح معنی دار با  $P \leq 0.05$  در نظر گرفته شد.

در طول انجام تمام آزمایش ها، تمام کدهای اخلاقی مورد تأیید کمیته نظارت بر حیوانات آزمایشگاهی دانشگاه علوم پزشکی اراک رعایت شد. کمیته اخلاق پژوهشی دانشگاه علوم پزشکی اراک انجام این مطالعه را با کد اخلاق IR.ARAKMUREC 1394/284 به تصویب رساند.

## یافته ها

## اثر درمان همزمان با عصاره اتانولی مرزنجوش بر فشار خون سیستولی

در این مطالعه، اختلاف معنی داری بین مقادیر فشار خون سیستولی گروه سمیت کلیوی در مقایسه با سایر گروه ها دیده نشد.

تأثیر درمان همزمان با عصاره اتانولی مرزنجوش بر مقادیر پلاسمایی: کراتینین (Cr)، نیتروژن اوره خون (BUN).

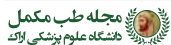با انجام آنالیز واریانس یک طرفه (ANOVA) و به دنبال آن تست توکی مشخص شد که جنتامایسین، غلظت کراتینین پلازما ( $0.1/3.9/2$  میلی گرم در دسی لیتر) را در گروه سمیت کلیوی نسبت به گروه کنترل ( $0.2/5.5/0.5$  میلی گرم در دسی لیتر) به شکل معنی داری افزایش داد ( $P < 0.001$ ). غلظت کراتینین پلازما در گروه دریافت کننده جنتامایسین تحت درمان همزمان با عصاره اتانولی مرزنجوش ( $0.4/6.3/0.4$  میلی گرم در دسی لیتر) در مقایسه با گروه سمیت کلیوی به صورت معنی دار کاهش داشت ( $P < 0.001$ ) (جدول شماره ۱).

در موش های دریافت کننده جنتامایسین، غلظت BUN پلازما ( $0.4/6.7/9.9$  میلی گرم در دسی لیتر) را در مقایسه با گروه کنترل ( $0.9/6.3/2.2$  میلی گرم در دسی لیتر) به صورت معنی داری افزایش داد ( $P < 0.001$ ). در موش های دریافت کننده جنتامایسین تحت درمان همزمان با عصاره اتانولی مرزنجوش غلظت BUN پلازما ( $0.8/8.9/3.1$  میلی گرم در دسی لیتر) نسبت به گروه جنتامایسین، کاهش معنی داری را نشان داد ( $P < 0.001$ ) (جدول شماره ۱).

تأثیر درمان همزمان با عصاره اتانولی مرزنجوش بر کلیرانس

جدول ۱. میانگین مقادیر دفع مطلق و نسبی سدیم و پتاسیم، غلظت پلاسمایی کراتینین و اوره، کلیرنس کراتینین و اسمولالیتیه ادرار در گروه های مورد مطالعه

پارامترها	میانگین ± انحراف معیار								
	Osmolu (mOsm/kgH <sub>2</sub> O)	[BUN] p (mg/dl)	[Cr]p (mg/dl)	Ccr (ml/min/kg)	UNaVo (mmol/min/kg)	UKVo (mmol/min/kg)	FENa%	FEK%	گروه ها
کنترل	۲۸۳±۱۹/۴۴	۱۷/۲۳±۰/۴۵	۰/۴۸±۰/۰۷	۱/۳۵±۰/۰۵	۱/۰۷±۰/۰۵	۲/۶۶±۰/۱۲	۰/۶۱±۰/۰۲	۵۶/۳±۳۳/۵۶	
جنتامایسین	۲۹۵/۶۰±۳۰/۷۴ ***	۹۹/۶۷±۱/۴۱ ***	۲/۹۱±۰/۱۳ ***	۰/۱۹±۰/۰۷ ***	۲/۵۷±۰/۲۰ ***	۲/۴۲±۰/۳۲	۷/۶۲±۰/۵۳***	۱۳/۱۵۰±۹/۳۵***	
مرزنجوش + نرمال سالین	۲۸۵/۵۵±۳۳/۵۰ +++	۲۰/۴۵±۰/۷۵ +++	۰/۴۸±۰/۰۵ +++	۱/۵۲±۰/۰۵ **+++	۱/۱۸±۰/۰۸ +++	۲/۷۵±۰/۳۵	۰/۶۴±۰/۰۶ +++	۶۶/۵۰±۴/۲۵ +++	
مرزنجوش + جنتامایسین	۲۸۹/۸±۳۳/۱۵ +++	۳۱/۰۵±۰/۸۸ ***+++	۰/۶۳±۰/۰۴ **+++	۱/۴۵±۰/۰۴ ++	۱/۳۵±۰/۱۵ **++	۲/۷۱±۰/۰۸	۰/۹۲±۰/۰۴ **+++	۶۰/۲۵±۶/۴۰ +++	



FEK: Potassium Fraction Excretion; FENa: Sodium Fraction Excretion; UKVo: Potassium Absolute Excretion; UNaVo: Sodium Absolute Excretion; Ccr= Creatinine Clearance; (15)p = Plasma creatinine Concentration, BUN: Blood Urea Nitrogen; Osmolu: Urine Osmolarity

نتایج با انجام آنالیز واریانس یک طرفه (AVONA) و به دنبال آن تست توکی مقایسه شد.  $P < 0.01$ ;  $P < 0.001$  در مقایسه با گروه کنترل؛  $P < 0.001$  در مقایسه با گروه سمیت کلیوی. نتایج به صورت میانگین ± خطای استاندارد شده از میانگین (MES) برای ۸ موش صحرایی در هر گروه بیان شده است.

درمان هم‌زمان با عصاره اتانولی مرزنجوش در موش‌های دریافت‌کننده جنتامایسین دفع ادراری پتاسیم (۱۵/۸±۴/۵ میکرو مول بر میلی‌لیتر) را به صورت معنی‌دار در مقایسه با گروه با سمیت کلیوی کاهش داد ( $P < 0.001$ ) (جدول شماره ۱).

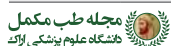مول بر میلی‌لیتر) کاهش معنی‌داری را نسبت به گروه با سمیت کلیوی جنتامایسین داشت ( $P < 0.001$ ) (جدول شماره ۱).

در گروه با سمیت کلیوی، جنتامایسین دفع ادراری پتاسیم (۲۰۲/۸±۵/۵) را به طور معنی‌داری نسبت به گروه کنترل (۱۱۰/۸±۷/۴) میکرو مول بر میلی‌لیتر) افزایش داد

در موش‌های با سمیت کلیوی، جنتامایسین دفع ادراری

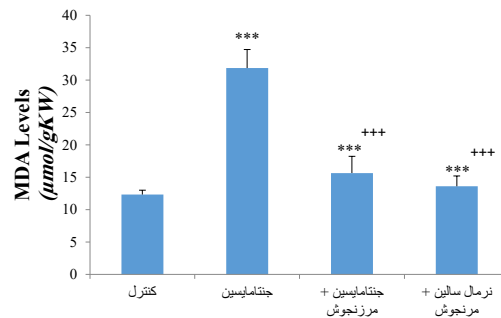
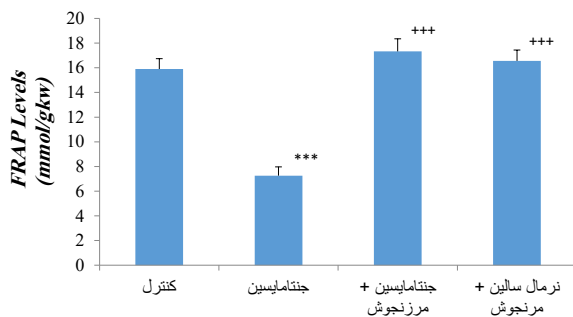
جدول ۲. درجه‌بندی درصد آسیب و میزان نکرور سلول‌های اپیتلیال توبولی، تشکیل قالب‌های پروتئینی، ریزش سلولی، ایجاد واکوئل در سلول‌ها، تعداد گلبول‌های قرمز، فضای کپسول بومن و آسیب توبولی و درصد کل آسیب گلوبولی

پارامترها	نکرور	تشکیل قالب‌های پروتئینی	ریزش سلولی	واکوئل دار شدن	آسیب کل توبولی	کاهش گلبول‌های قرمز در گلوبول در	افزایش فضای کپسول بومن	درصد کل آسیب گلوبولی	گروه ها
کنترل	.	.	.	.	.	.	.	.	
جنتامایسین	۴***	۳***	۳***	۴***	۴***	۳***	۴***	۴***	
مرزنجوش + نرمال سالین	۰+++	۰+++	۰+++	۰+++	۰+++	۰+++	۰+++	۰+++	
مرزنجوش + جنتامایسین	۱***++	۱***+++	۱***+++	۱***+++	۲***+++	۱***+++	۱***+++	۱***+++	



نتایج بافت‌شناسی با استفاده از آزمون‌های غیر پارامتری sllaw laksurK و ttennuD مقایسه شد.  $P < 0.001$  در مقایسه با گروه کنترل؛  $P < 0.001$  در مقایسه با گروه دریافت‌کننده جنتامایسین. نتایج به صورت میانگین ± خطای استاندارد شده از میانگین (MES) برای ۸ موش صحرایی در هر گروه بیان شده است.

الف



ب

تصویر ۱. میانگین میزان مالون دی آلدئید و ظرفیت توان آنتی اکسیدانی در گروه‌های مورد مطالعه

الف: تغییرات میزان MDA؛ و ب: میزان FRAP پس از ۸ روز تجویز همزمان جنتامایسین و عصاره اتانولی مرزنجوش  $P < 0.001$

مشخص شد که میزان FRAP بافت کلیه در موش‌های صحرایی دریافت‌کننده جنتامایسین در مقایسه با گروه کنترل به طور معنی‌داری کاهش یافت ( $P < 0.001$ ). درمان هم‌زمان با عصاره اتانولی مرزنجوش میزان FRAP در بافت کلیه را نسبت به گروه سمیت کلیوی با جنتامایسین به صورت معنی‌داری افزایش داد ( $P < 0.001$ ). در موش‌های صحرایی دریافت‌کننده جنتامایسین میزان پراکسیداسیون لیپیدی (MDA) در بافت کلیه در مقایسه با گروه کنترل افزایش معنی‌داری داشت ( $P < 0.001$ ). درمان هم‌زمان به مدت ۸ روز با عصاره اتانولی مرزنجوش سبب کاهش معنی‌داری در میزان پراکسیداسیون لیپیدی (MDA) در بافت کلیه نسبت به گروه سمیت کلیوی با جنتامایسین شد ( $P < 0.001$ ) (تصویر شماره ۲).

اثرات درمان هم‌زمان عصاره اتانولی مرزنجوش بر هیستوپاتولوژی بافت کلیه

مقایسه نتایج بافت‌شناسی با استفاده از آزمون‌های غیر پارامتری Dunnett و Kruskal Wallis انجام شد. مقایسه بافت کلیه گروه سمیت کلیوی با گروه کنترل نشان‌دهنده ایجاد آسیب شدید بافت کلیه توسط جنتامایسین بود. در مقایسه با موش‌های سالم گروه کنترل (grade 0)، مهم‌ترین آسیب‌های مشاهده‌شده ایجاد نکروز در سلول‌های توبولی ( $P < 0.001$ ، grade 4)، افزایش فضای کپسول بومن ( $P < 0.001$ ، grade 3)، واکوتل‌دار شدن ( $P < 0.001$ ؛ grade 3P) و نیز ایجاد قالب‌های پروتئینی ( $P < 0.001$ ؛ grade 3P)، کاهش تعداد گلبول‌های قرمز در گلوبمرول‌ها ( $P < 0.001$ ؛ grade 3P) و ریزش سلول‌ها به داخل لومن توبول ( $P < 0.001$ ؛ grade 3P) بود. درمان هم‌زمان با عصاره اتانولی مرزنجوش در موش‌های دریافت‌کننده جنتامایسین نشان‌دهنده ایجاد یک اثر محافظتی و ایجاد آسیب کمتر در بافت کلیه‌ها بود. درمان هم‌زمان با عصاره اتانولی مرزنجوش به صورت معنی‌داری سبب

کراتینین ( $24.0 \pm 5.8$  میلی‌گرم در دسی‌لیتر) را به صورت معنی‌داری نسبت به گروه کنترل ( $48.0 \pm 5.9$  میلی‌گرم در دسی‌لیتر) کاهش داد ( $P < 0.001$ ). در موش‌های دریافت‌کننده جنتامایسین تحت درمان هم‌زمان با عصاره اتانولی مرزنجوش غلظت کراتینین ادرار ( $12.0 \pm 5.8$  میلی‌گرم در دسی‌لیتر) در مقایسه با موش‌های دریافت‌کننده جنتامایسین به طور معنی‌داری کاهش داد ( $P < 0.001$ ).

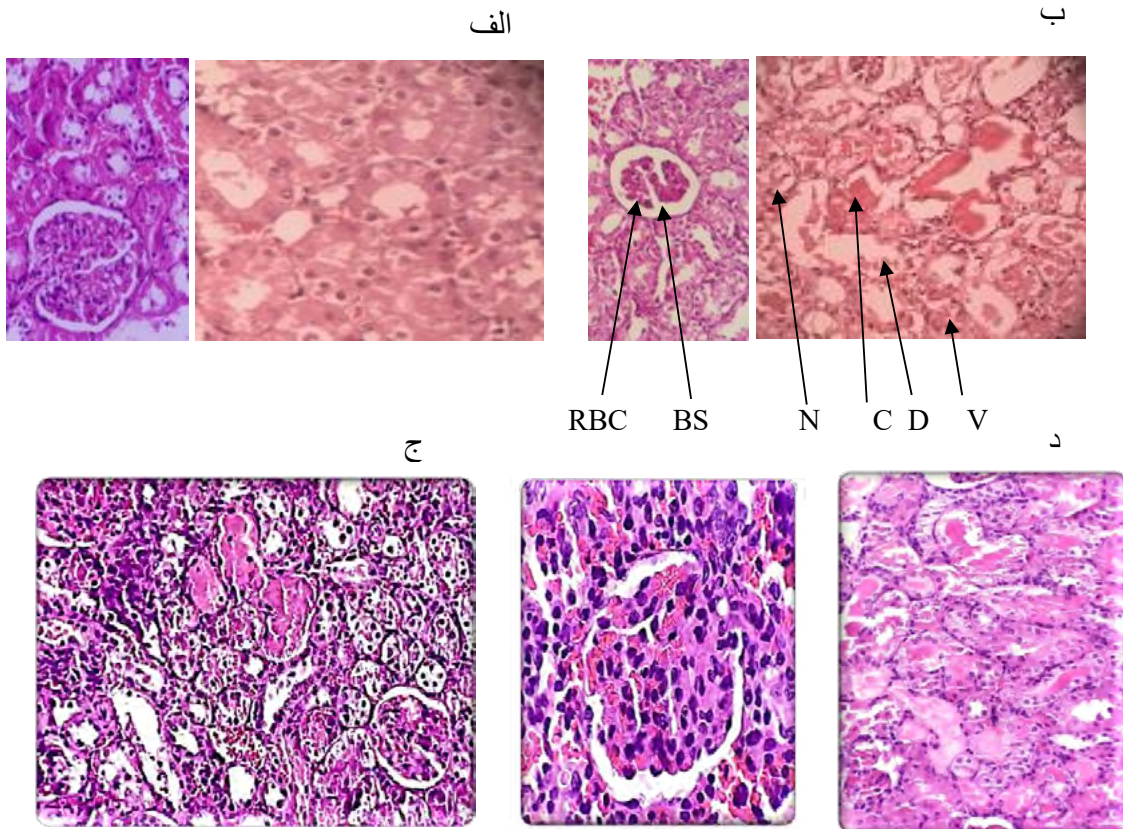
در موش‌های با سمیت کلیوی، جنتامایسین دفع ادراری اوره ( $88.65 \pm 5$  میلی‌گرم در دسی‌لیتر) را نسبت به گروه کنترل ( $120.5 \pm 7.5$  میلی‌گرم در دسی‌لیتر) به صورت معنی‌داری کاهش داد ( $P < 0.001$ ). در موش‌های دریافت‌کننده جنتامایسین تحت درمان هم‌زمان با عصاره اتانولی مرزنجوش دفع ادراری اوره ( $43.16 \pm 8.4$  میلی‌گرم در دسی‌لیتر) نسبت به گروه با سمیت کلیوی به طور معنی‌دار کاهش داد ( $P < 0.05$ ) (جدول شماره ۱).

در موش‌های با سمیت کلیوی، جنتامایسین اسمولالیته ادرار ( $18 \pm 724$  میلی‌اسمول بر کیلوگرم آب) را در مقایسه با گروه کنترل ( $38 \pm 1480.5$  میلی‌اسمول بر کیلوگرم آب) به شکل معنی‌داری کاهش داد ( $P < 0.001$ ). در موش‌های دریافت‌کننده جنتامایسین تحت درمان هم‌زمان با عصاره اتانولی مرزنجوش اسمولالیته ادرار ( $18 \pm 1245.5$  میلی‌اسمول بر کیلوگرم آب) در مقایسه با گروه سمیت کلیوی جنتامایسین به صورت معنی‌دار افزایش داد ( $P < 0.001$ ).

غلظت سدیم، پتاسیم و اسمولالیته پلاسما در گروه سمیت کلیوی در مقایسه با سایر گروه‌ها اختلاف معنی‌داری نداشت.

اثرات درمان هم‌زمان با عصاره اتانولی مرزنجوش بر میزان FRAP و MDA بافت کلیه

با انجام تست توکی در آنالیز واریانس یک‌طرفه (ANOVA)



تصویر ۲. تصاویر بافت شناسی کلیه در موشهای صحرایی نر در گروه کنترل و گروه با سمیت کلیوی جنتامایسین و گروه درمان شده با عصاره اتانولی مرزنجوش پس از ۸ روز تجویز جنتامایسین و درمان همزمان با عصاره اتانولی مرزنجوش

الف: ساختار بافت کلیه در موش‌های گروه کنترل با چیدمان سلولی گلومرولی و توبولی طبیعی؛ ب: در موش‌های گروه جنتامایسین، درهم‌ریختگی شدید سلولی، آتروفی گلومرولی، تخریب و نکروز سلول‌های توبولی، تشکیل قالب‌های پروتئینی درون توبول‌ها، ریزش سلول‌ها به درون توبول‌ها، ایجاد واکوئل در سلول‌های توبولی، افزایش فضای کپسول بومن و کاهش تعداد گلبول‌های قرمز در گلومرول قابل مشاهده است؛ ج: ساختار گلومرولی و توبولی طبیعی در گروه دریافت کننده عصاره اتانولی مرزنجوش به تنهایی؛ د: چیدمان و ساختار سلولی طبیعی بافت کلیه در موش‌های گروه درمان همزمان با عصاره اتانولی مرزنجوش، کاهش در نکروز سلول‌های توبولی، کاهش تشکیل قالب‌های پروتئینی، کاهش ریزش سلولی، کاهش واکوئل دار شدن، کاهش فضای کپسول بومن و افزایش در تعداد گلبول‌های قرمز در گلومرول قابل مشاهده است.

RBC: Red Blood Cells; BS: Bowman's Space; N: Necrosis; C: Intratubular cast; D: Downfall; V: Vacuolization

باعث کاهش میزان دفع ادراری آن‌ها شد. همانند نتایج مطالعات قبلی، تغییر در این مارکرها از جمله کراتینین پلاسما و BUN نشان‌دهنده اختلال در عملکرد کلیه و ایجاد سمیت کلیوی توسط جنتامایسین می‌باشد. در توبول نزدیک تجمع جنتامایسین در سلول‌های توبولی سبب آسیب به این قطعه شده و با نکروز سلول‌های توبولی و ریزش سلول‌های توبولی سبب اختلال در عملکرد کلیه می‌شود. جنتامایسین با کاهش جریان خون کلیه و همچنین انقباض سلول‌های مزانژیال گلومرولی، میزان فیلتراسیون گلومرولی را کاهش داده و در نتیجه غلظت کراتینین و BUN پلاسما افزایش می‌یابد [۲۲]. همان‌گونه که در این مطالعه مشاهده شد، پارامترهای استرس اکسیداتیو و عملکرد دفعی کلیه‌ها در گروه‌های کنترل و دریافت کننده جنتامایسین اختلاف

کاهش نکروز سلول‌های توبولی ( $P < 0.001$ ; grade 2)، واکوئل دار شدن ( $P < 0.001$ ; grade 2)، ایجاد قالب‌های پروتئینی ( $P < 0.001$ ; grade 1P) و ریزش سلول‌ها به داخل لومن توبول ( $P < 0.001$ ; grade 1P) و افزایش فضای کپسول بومن ( $P < 0.001$ ; grade 1) و تعداد گلبول‌های قرمز در گلومرول‌ها ( $P < 0.001$ ; grade 1) نسبت به گروه با سمیت کلیوی شد (جدول شماره ۲ و تصویر شماره ۲).

## بحث

در این مطالعه، تجویز هم‌زمان عصاره اتانولی مرزنجوش به صورت خوراکی با جنتامایسین سبب پیشگیری از ایجاد اثرات سمیت کلیوی جنتامایسین شد. جنتامایسین، غلظت پلاسمایی کراتینین و اوره را افزایش داد و با کاهش کلیترنس

معنی داری با یکدیگر داشتند. مطالعات قبلی نشان داده است که جنتامایسین با افزایش تولید رادیکال‌های آزاد از جمله گونه‌های فعال اکسیژن، آنیون‌های سوپراکسید، پراکسید هیدروژن سبب ایجاد استرس اکسیداتیو و افزایش پراکسیداسیون لیپیدی سبب آسیب و مرگ سلولی می‌شود [۲۳، ۲۴].

مطالعات قبلی، پتانسیل بالای آنتی‌اکسیدانی عصاره برگ گیاه مرزنجوش را نشان داده‌اند که به دلیل وجود ترکیبات با خواص آنتی‌اکسیدانی قوی فنولی نظیر تیمول، کارواکرول و برخی دیگر از ترکیبات فنولی مانند اریگانوزاید و رزمارینیک اسید است که می‌تواند عوامل اکسیداتیو را از بین ببرد [۲۵، ۱۰]. ارتباط مستقیم بین ترکیبات فنولی و میزان فعالیت آنتی‌اکسیدانی در بسیاری از گونه‌های گیاهی در مطالعات قبلی نشان داده شده است. نتایج مطالعات قبلی نشان داده که ترکیبات فنولی می‌توانند با خنثی کردن رادیکال‌های آزاد حاصل از جنتامایسین، سبب کاهش سطح پلاسمایی کراتینین و اوره گردد. عصاره اتانولی مرزنجوش هم به دلیل داشتن ترکیبات فنولی می‌تواند در درمان هم‌زمان از طریق کاهش دادن رادیکال‌های آزاد روی ایجاد سمیت کلیوی توسط جنتامایسین تأثیر گذارد [۲۶، ۲۷].

نتایج این مطالعه همانند مطالعات قبلی نشان داد که جنتامایسین باعث افزایش دفع ادراری سدیم و پتاسیم می‌شود [۲۸]. نتایج مطالعات قبلی نشان دادند که جنتامایسین با ایجاد استرس اکسیداتیو با مهار پمپ‌های سدیم-پتاسیم ( $\text{Na}^+/\text{K}^+$  ATPase) و همچنین مهار کانال‌های سدیمی می‌تواند سبب افزایش دفع ادراری سدیم و پتاسیم شود [۱۹]. جنتامایسین با مهار تولید ATP و پمپ الکتروژنیک سدیم-پتاسیم سبب ایجاد تورم سلولی و نکروز سلول‌های توبول می‌شود [۲۹، ۳۰]. در این مطالعه نشان داده شد که ترکیبات آنتی‌اکسیدانی موجود در عصاره اتانولی مرزنجوش می‌تواند با کاهش رادیکال‌های آزاد و استرس اکسیداتیو سبب کاهش دفع سدیم و پتاسیم در ادرار شود [۳۱].

جنتامایسین با تولید ROS سبب انقباض سلول‌های مزانژیال گلومرولی و افزایش تولید تنگ‌کننده‌های عروقی می‌شود و با انقباض گلومرول، تعداد گلبول‌های قرمز موجود در گلومرول را کاهش می‌دهد که این تغییرات در مطالعات بافتی مشخص شد [۱]. ترکیبات پلی فنولی عصاره اتانولی مرزنجوش با دارا بودن خاصیت آنتی‌اکسیدانی قوی سبب حفظ همو دینامیک کلیه در هنگام ایجاد سمیت کلیوی جنتامایسین می‌شود [۳۲].

همانند یافته‌های قبلی، نتایج این مطالعه نشان داد که جنتامایسین با ایجاد گونه‌های فعال اکسیژن و استرس اکسیداتیو سبب نکروز سلول‌های توبولی، ریزش سلول‌های توبولی، تشکیل قالب‌های پروتئینی در داخل لومن، واکوئل‌دار شدن سلول‌های توبولی، کاهش تعداد گلبول‌های قرمز در کلافه گلومرولی و افزایش فضای کپسول بومن سبب سمیت کلیوی و اختلال در عملکرد کلیه می‌شود [۱، ۱۶، ۳۳]. در این مطالعه، درمان هم‌زمان با عصاره اتانولی

گیاه مرزنجوش در موش‌های دریافت‌کننده جنتامایسین از ایجاد آسیب بافتی جلوگیری کرد. ترکیبات فنولی عصاره اتانولی مرزنجوش با داشتن گروه هیدروکسیل و همچنین خاصیت احیاکنندگی، توانایی به دام‌اندازی رادیکال‌های آزاد را دارند. همچنین درمان هم‌زمان با عصاره اتانولی گیاه مرزنجوش در موش‌های دریافت‌کننده جنتامایسین سبب کاهش میزان مالون دی‌آلدئید (MDA) بافت کلیه و افزایش میزان FRAP شد. همانند مطالعات قبلی، درمان هم‌زمان با عصاره اتانولی گیاه مرزنجوش با کاهش استرس اکسیداتیو می‌تواند اثر حفاظتی بر روی بافت کلیه داشته باشد [۲۴، ۲۶].

مطالعات قبلی نشان داده است که آسیب سلول‌های توبولی و نکروز شدن این سلول‌ها سبب ریزش سلول‌ها به داخل لومن توبول شده و تشکیل قالب‌های پروتئینی در لومن توبول توسط جنتامایسین به دلیل اثرات استرس اکسیداتیو و التهاب است که می‌تواند سبب انسداد توبولی و افزایش فشار در داخل توبول و افزایش فضای کپسول بومن شود [۳، ۲۵].

تأثیر عصاره اتانولی مرزنجوش بر آسیب کلیوی ناشی از پاراکورات نشان داد که ترکیبات آنتی‌اکسیدانی فنولی و فلاونوئیدها اثرات حفاظتی دارند و نفوذ گلبول‌های سفید در بافت بینابینی در کلیه را کاهش می‌دهند [۱۸] که شبیه با نتایج این تحقیق است. اثرات ضد التهابی و آنتی‌اکسیدانی عصاره اتانولی مرزنجوش می‌تواند از آسیب بافتی جنتامایسین جلوگیری کند. همانند نتایج مطالعات قبلی، تجویز هم‌زمان عصاره مرزنجوش با به دام انداختن رادیکال‌های آزاد و همچنین کاهش التهاب سبب جلوگیری از آسیب بافتی جنتامایسین می‌شود [۶].

در این تحقیق همانند مطالعات قبلی، جنتامایسین با ایجاد سمیت کلیوی سبب افزایش معنی‌دار در غلظت پلاسمایی کراتینین به دلیل کاهش کلیرانس کراتینین شد. درمان هم‌زمان با عصاره اتانولی مرزنجوش در موش‌های دریافت‌کننده جنتامایسین کلیرانس، کراتینین را به صورت معنی‌دار افزایش داد و سبب کاهش غلظت کراتینین پلازما شد [۱۶، ۳۳]. جنتامایسین با تولید ROS و انقباض سلول‌های مزانژیال گلومرولی سبب کاهش فیلتراسیون گلومرولی شد و در نتیجه میزان کلیرانس کراتینین و اوره کاهش یافت که سبب افزایش غلظت کراتینین و اوره در خون می‌شود. کاهش رادیکال‌های آزاد با استفاده از آنتی‌اکسیدان‌ها از انقباض سلول‌های مزانژیال و در نتیجه از کاهش میزان فیلتراسیون گلومرولی و از کاهش کلیرانس کراتینین جلوگیری می‌کند و سبب کاهش غلظت پلاسمای اوره و کراتینین می‌شود [۱]. درمان هم‌زمان با عصاره اتانولی مرزنجوش با توجه به اثرات آنتی‌اکسیدانی و به دام انداختن رادیکال‌های آزاد با جلوگیری از سمیت کلیوی سبب افزایش کلیرانس کراتینین و کاهش غلظت اوره و کراتینین پلازما شد [۱۸].

### نتیجه‌گیری

یافته‌های این بررسی نشان داد که درمان هم‌زمان با عصاره اتانولی

مرزنجوش با خواص آنتی‌اکسیدانی، ضدالتهابی و متسع‌کننده رگی خود، کلیه موش‌های صحرایی را در برابر آسیب کلیوی حاصل از جنتامایسین محافظت می‌کند. با انجام مطالعات بیشتر و شناسایی ماده یا مواد مؤثر موجود در عصاره اتانولی مرزنجوش و بررسی مکانیسم اثر آن‌ها بر کلیه و مقایسه اثرات این ترکیبات با روش‌های رایج در درمان می‌توان آن را به عنوان یک داروی گیاهی برای جلوگیری از سمیت کلیوی جنتامایسین توصیه کرد.

## ملاحظات اخلاقی

### پیروی از اصول اخلاق پژوهش

این مطالعه در کمیته اخلاق پژوهشی دانشگاه علوم پزشکی اراک با کد اخلاق به تصویب رسید. تمامی کدهای اخلاقی کار با حیوانات آزمایشگاهی رعایت شد (کد اخلاق IR.ARAKMU.REC.۱۳۹۴۲۸۴).

### حامی مالی

این پژوهش حاصل طرح تحقیقاتی مصوب کمیته تحقیقات دانشجویی دانشگاه علوم پزشکی اراک است.

### مشارکت نویسندگان

مفهوم‌سازی و روش‌شناسی و اعتبارسنجی و آنالیز و تحلیل داده‌ها: سعید حاجی هاشمی، انجام تحقیق و آزمایش‌ها و جمع‌آوری داده‌ها، بررسی منابع و تهیه پیش‌نویس: راضیه رجبی و عاطفه غیاث‌آبادی فراهانی.

### تعارض منافع

بدین وسیله نویسندگان اعلام می‌کنند که هیچ‌گونه تضاد منافعی در خصوص پژوهش حاضر وجود ندارد.

### تشکر و قدردانی

مؤلفان مراتب تشکر و قدردانی خود را از معاونت محترم تحقیقات و فناوری اطلاعات دانشگاه علوم پزشکی اراک بابت حمایت‌های مالی از این تحقیق ابراز می‌کنند.

## References

- [1] Randjelović P, Veljković S, Stojilković N, Sokolović D, Ilić I. Gentamicin nephrotoxicity in animals: Current knowledge and future perspectives. *EXCLI Journal*. 2017; 16:388-99. [DOI:10.17179/excli2017-165] [PMID] [PMCID]
- [2] Quiros Y, Vicente-Vicente L, Morales AI, López-Novoa JM, López-Hernández FJ. An integrative overview on the mechanisms underlying the renal tubular cytotoxicity of gentamicin. *Toxicological Sciences*. 2011; 119(2):245-56. [DOI:10.1093/toxsci/kfq267] [PMID]
- [3] Nagai J, Takano M. Entry of aminoglycosides into renal tubular epithelial cells via endocytosis-dependent and endocytosis-independent pathways. *Biochemical Pharmacology*. 2014; 90(4):331-7. [DOI:10.1016/j.bcp.2014.05.018] [PMID]
- [4] Circu ML, Aw TY. Reactive oxygen species, cellular redox systems, and apoptosis. *Free Radical Biology and Medicine*. 2010; 48(6):749-62. [DOI:10.1016/j.freeradbiomed.2009.12.022] [PMID] [PMCID]
- [5] Morshedloo MR, Ahmadi H, Piralı Hamedani M, Yazdani D. [An over review to *Origanum vulgare* L. and its pharmacological properties (Persian)]. *Journal of Medicinal Plants*. 2018; 17(68):15-31. <http://jmp.ir/article-1-2289-en.html>
- [6] Oniga I, Puşcaş C, Silaghi-Dumitrescu R, Olah NK, Sevastre B, Marica R, et al. *Origanum vulgare* ssp. *vulgare*: Chemical composition and biological studies. *Molecules*. 2018; 23(8):2077. [DOI:10.3390/molecules23082077] [PMID] [PMCID]
- [7] Azizi H, Keshavarzi M. Ethnobotanical study of medicinal plants of Sardasht, Western Azerbaijan, Iran. *Journal of Herbal Drugs*. 2015; 6(2):113-9. [http://jhd.iaushk.ac.ir/article\\_643571.html](http://jhd.iaushk.ac.ir/article_643571.html)
- [8] Mombeini T, Mombeini M, Aghayi M. [Evaluation of pharmacological effects of *Origanum* genus (*Origanum* spp.) (Persian)]. *Journal of Medicinal Plants*. 2009; 8(29):18-35. <http://jmp.ir/article-1-380-en.html>
- [9] Ocaña-Fuentes A, Arranz-Gutiérrez E, Señorans FJ, Reglero G. Supercritical fluid extraction of oregano (*Origanum vulgare*) essential oils: Anti-inflammatory properties based on cytokine response on THP-1 macrophages. *Food and Chemical Toxicology*. 2010; 48(6):1568-75. [DOI:10.1016/j.fct.2010.03.026] [PMID]
- [10] Zhang XL, Guo YS, Wang CH, Li GQ, Xu JJ, Chung HY, et al. Phenolic compounds from *Origanum vulgare* and their antioxidant and antiviral activities. *Food Chemistry*. 2014; 152:300-6. [DOI:10.1016/j.foodchem.2013.11.153] [PMID]
- [11] Mueller M, Lukas B, Novak J, Simoncini T, Genazzani AR, Jungbauer A. Oregano: A source for peroxisome proliferator-activated receptor  $\gamma$  antagonists. *Journal of Agricultural and Food Chemistry*. 2008; 56(24):11621-30. [DOI:10.1021/jf802298w] [PMID]
- [12] Leyva-López N, Nair V, Bang WY, Cisneros-Zevallos L, Basilio Hedia J. Protective role of terpenes and polyphenols from three species of Oregano (*Lippia graveolens*, *Lippia palmeri* and *Hedeoma patens*) on the suppression of lipopolysaccharide-induced inflammation in RAW 264.7 macrophage cells. *Journal of Ethnopharmacology*. 2016; 187:302-12. [DOI:10.1016/j.jep.2016.04.051] [PMID]
- [13] Şahin F, Güllüce M, Daferera D, Sökmen A, Sökmen M, Polissiou M, et al. Biological activities of the essential oils and methanol extract of *Origanum vulgare* ssp. *vulgare* in the Eastern Anatolia region of Turkey. *Food Control*. 2004; 15(7):549-57. [DOI:10.1016/j.foodcont.2003.08.009]
- [14] Liu H, Zheng A, Liu H, Yu H, Wu X, Xiao C, et al. Identification of three novel polyphenolic compounds, origanine A-C, with unique skeleton from *Origanum vulgare* L. using the hyphenated LC-DAD-SPE-NMR/MS methods. *Journal of Agricultural and Food Chemistry*. 2012; 60(1):129-35. [DOI:10.1021/jf204406u] [PMID]
- [15] Hajjhashemi S, Rajabi R, Ghiasabadi Farahani A. [The oral post-treatment effect of hydroethanolic extract of *Origanum vulgare* on acute kidney injury caused by gentamicin in rats (Persian-English)]. *Journal of Arak University of Medical Sciences*. 2019; 22(5):18-31. [DOI:10.32598/JAMS.22.5.18]
- [16] Hajjhashemi S, Jafarian T, Ahmadi M, Rahbari A, Ghanbari F. Ameliorative effects of *Zataria multiflora* hydro-alcoholic extract on gentamicin induced nephrotoxicity in rats. *Drug Research*. 2018; 68(07):387-94. [DOI:10.1055/s-0043-124968] [PMID]
- [17] Ahmadi F, Hajjhashemi S, Rahbari A, Ghanbari F. Effects of nitroglycerine on renal ischemia-reperfusion injury in adult male rats. *Drug Research*. 2019; 69(11):612-20. [DOI:10.1055/a-0958-1987] [PMID]
- [18] Sharifi-Rigi A, Heidarian E. Therapeutic potential of *Origanum vulgare* leaf hydroethanolic extract against renal oxidative stress and nephrotoxicity induced by paraquat in rats. *Avicenna Journal of Phytomedicine*. 2019; 9(6):563-73. [DOI:10.22038/AJP.2019.13466] [PMID] [PMCID]
- [19] Benzie IFF, Strain JJ. The Ferric Reducing Ability of Plasma (FRAP) as a measure of "antioxidant power": The FRAP assay. *Analytical Biochemistry*. 1996; 239(1):70-6. [DOI:10.1006/abio.1996.0292] [PMID]
- [20] Ohkawa H, Ohishi N, Yagi K. Assay for lipid peroxides in animal tissues by thiobarbituric acid reaction. *Analytical Biochemistry*. 1979; 95(2):351-8. [DOI:10.1016/0003-2697(79)90738-3]
- [21] Al-Shabanah OA, Aleisa AM, Al-Yahya AA, Al-Rejaie SS, Bakheet SA, Fatani AG, et al. Increased urinary losses of carnitine and decreased intramitochondrial coenzyme A in gentamicin-induced acute renal failure in rats. *Nephrology Dialysis Transplantation*. 2010; 25(1):69-76. [DOI:10.1093/ndt/gfp457] [PMID]
- [22] Savin V, Karniski L, Cuppage F, Hodges G, Chonko A. Effect of gentamicin on isolated glomeruli and proximal tubules of the rabbit. *Laboratory Investigation*. 1985; 52(1):93-102. [PMID]
- [23] Karahan İ, Ateşşahin A, Yılmaz S, Çeribaşı AO, Sakin F. Protective effect of lycopene on gentamicin-induced oxidative stress and nephrotoxicity in rats. *Toxicology*. 2005; 215(3):198-204. [DOI:10.1016/j.tox.2005.07.007] [PMID]
- [24] Kaurinovic B, Popovic M, Vlasisavljevic S, Trivic S. Antioxidant capacity of *Ocimum basilicum* L. and *Origanum vulgare* L. extracts. *Molecules*. 2011; 16(9):7401-14. [DOI:10.3390/molecules16097401] [PMID] [PMCID]
- [25] Kaledaite R, Bernatoniene J, Majiene D, Dvorackova K, Masteikova R, Muselik J, et al. Investigation of antiradical activity of *Salvia officinalis* L., *Urtica dioica* L., and *Thymus vulgaris* L. extracts as potential candidates for a complex therapeutic preparation. *Journal of Medicinal Plants Research*. 2011; 5(25):6090-6. <https://academicjournals.org/journal/JMPR/article-stat/4C5BDC821230>
- [26] Ali NAM, Saeed SZ. Nephro-protective effect of *Punica granatum* in gentamicin-induced nephrotoxicity in rats. *Medical Journal of Babylon*. 2012; 9(1):220-8. <https://www.iasj.net/iasj?func=fulltext&aid=35508>
- [27] Gowrisri M, Sarita K, Vrushabendra Swamy BM, Archana Swamy P, Vishwanath KM. Anti-oxidant and nephroprotective activities of *Cassia occidentalis* leaf extract against gentamicin induced nephrotoxicity in rats. *Research Journal of Pharmaceutical, Biological and Chemical Sciences*. 2012; 3(3):684-94. <https://www.researchgate.net/publication/286882273>

- [28] Bae WK, Lee JU, Park JW, Bae EH, Ma SK, Kim SH, et al. Decreased expression of Na<sup>+</sup>/K<sup>+</sup>-ATPase, NHE3, NBC1, AQP1 and OAT in gentamicin-induced nephropathy. *The Korean Journal of Physiology & Pharmacology*. 2008; 12(6):331-6. [DOI:10.4196/kjpp.2008.12.6.331] [PMID] [PMCID]
- [29] Williams PD, Trimble ME, Crespo L, Holohan PD, Freedman JC, Ross CR. Inhibition of renal Na<sup>+</sup>, K<sup>+</sup>-adenosine triphosphatase by gentamicin. *Journal of Pharmacology and Experimental Therapeutics*. 1984; 231(2):248-53. [PMID]
- [30] Beltrán JMG, Espinosa C, Guardiola FA, Ángeles Esteban M. In vitro effects of *Origanum vulgare* leaf extracts on gilthead seabream (*Sparus aurata* L.) leucocytes, cytotoxic, bactericidal and antioxidant activities. *Fish & Shellfish Immunology*. 2018; 79:1-10. [DOI:10.1016/j.fsi.2018.05.005] [PMID]
- [31] Han F, Ma GQ, Yang M, Yan L, Xiong W, Shu JC, et al. Chemical composition and antioxidant activities of essential oils from different parts of the oregano. *Journal of Zhejiang University-Science B*. 2017; 18(1):79-84. [DOI:10.1631/jzus.B1600377] [PMID] [PMCID]
- [32] Hajjhashemi S, Hamidizad Z, Rahbari A, Ghanbari F, Aghaee Motealeghi Z. Effects of Cobalamin (Vitamin B12) on gentamicin induced nephrotoxicity in rat. *Drug Research*. 2017; 67(12):710-8. [DOI:10.1055/s-0043-117418] [PMID]
- [33] Neugarten J, Aynedjian HS, Bank N. Role of tubular obstruction in acute renal failure due to gentamicin. *Kidney International*. 1983; 24:330-5. [DOI:10.1038/ki.1983.162] [PMID]